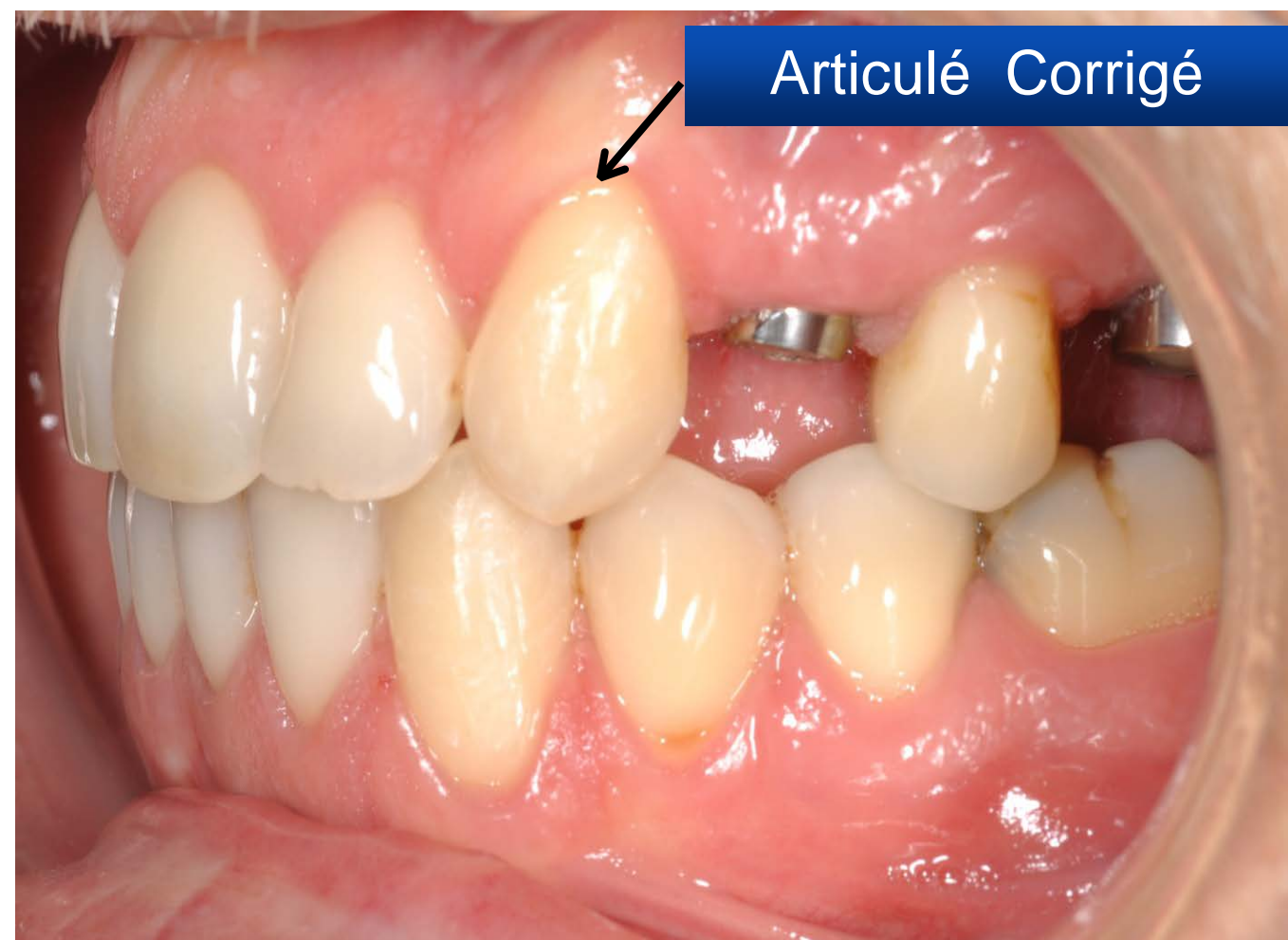
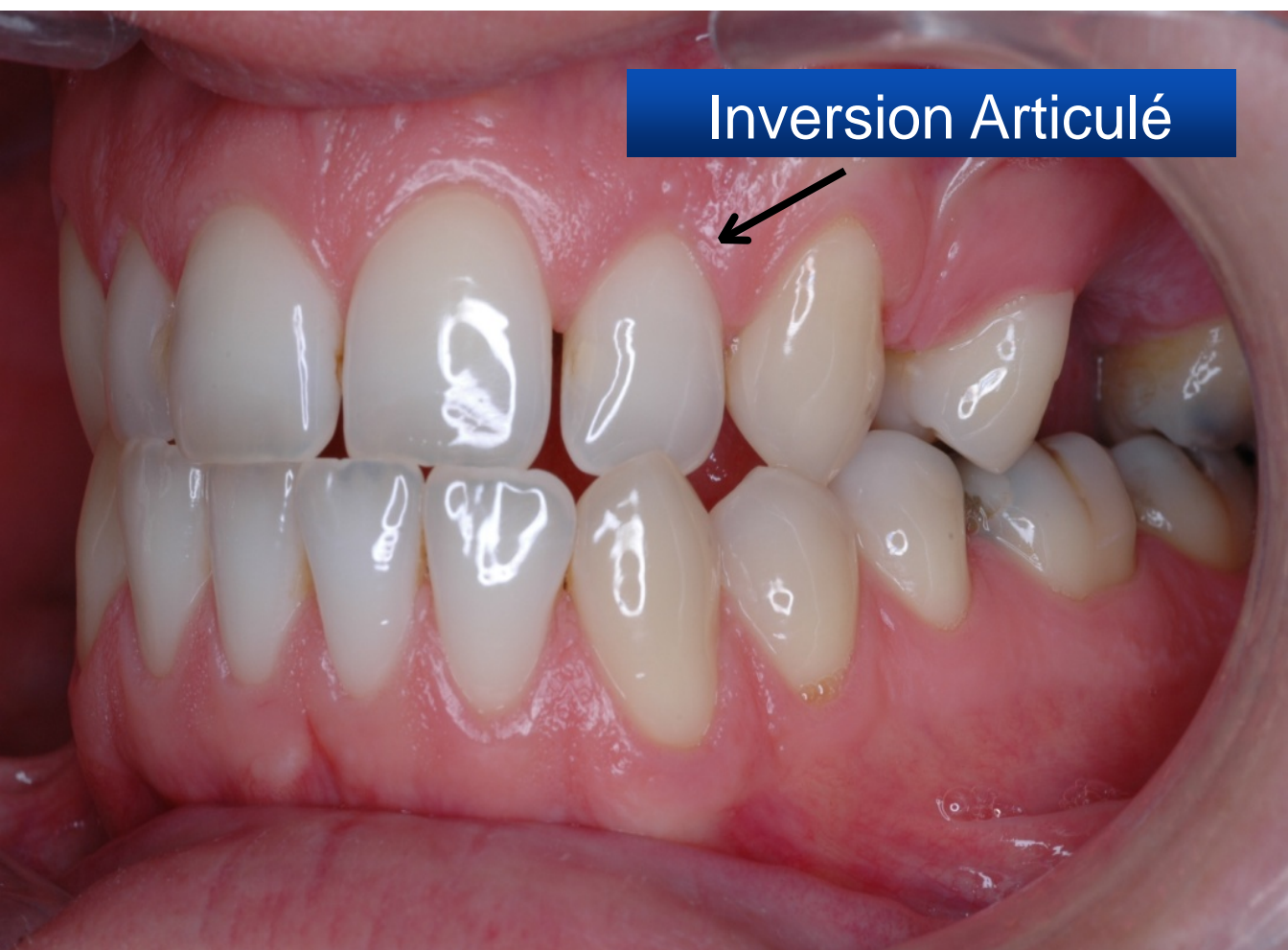
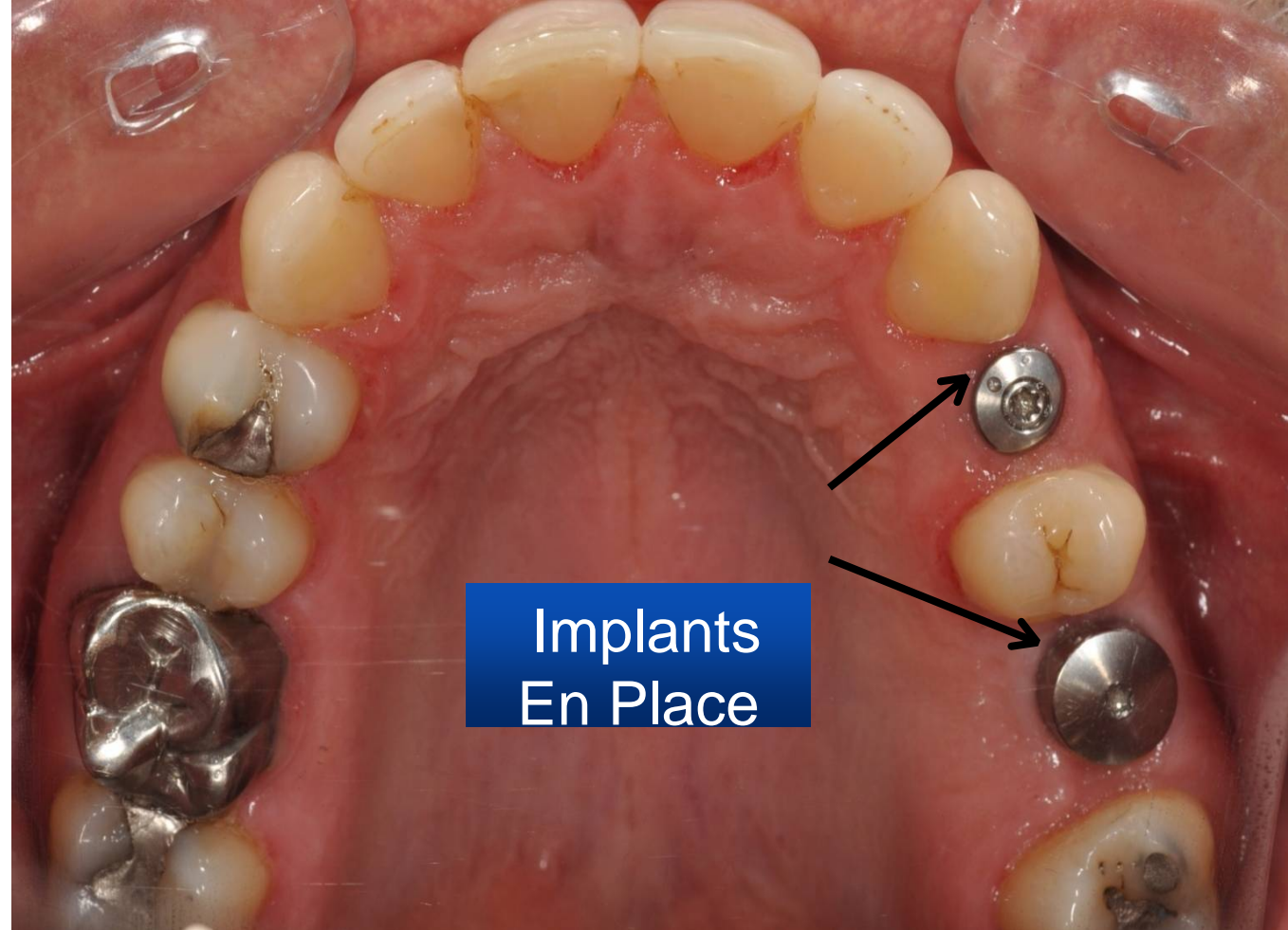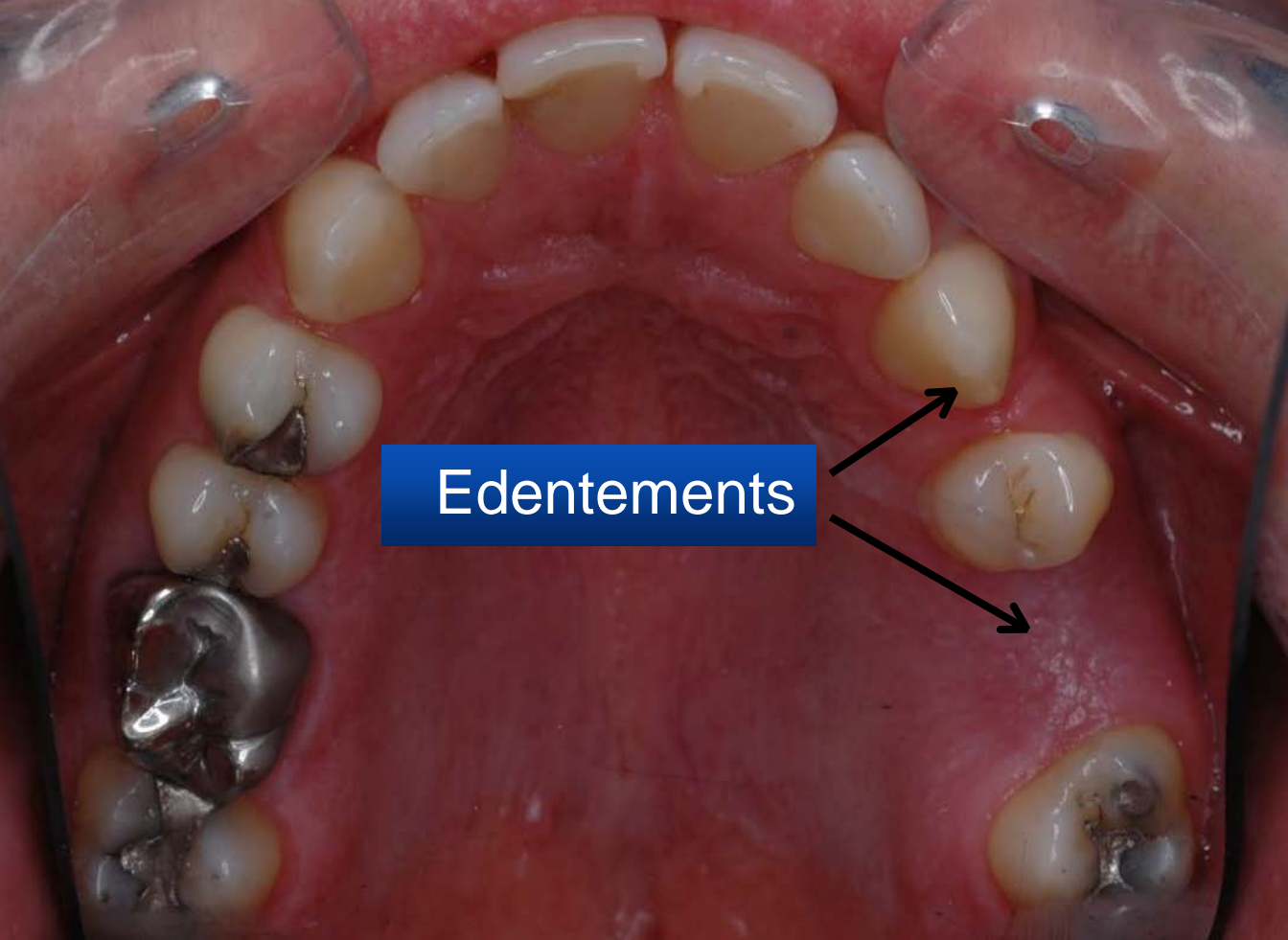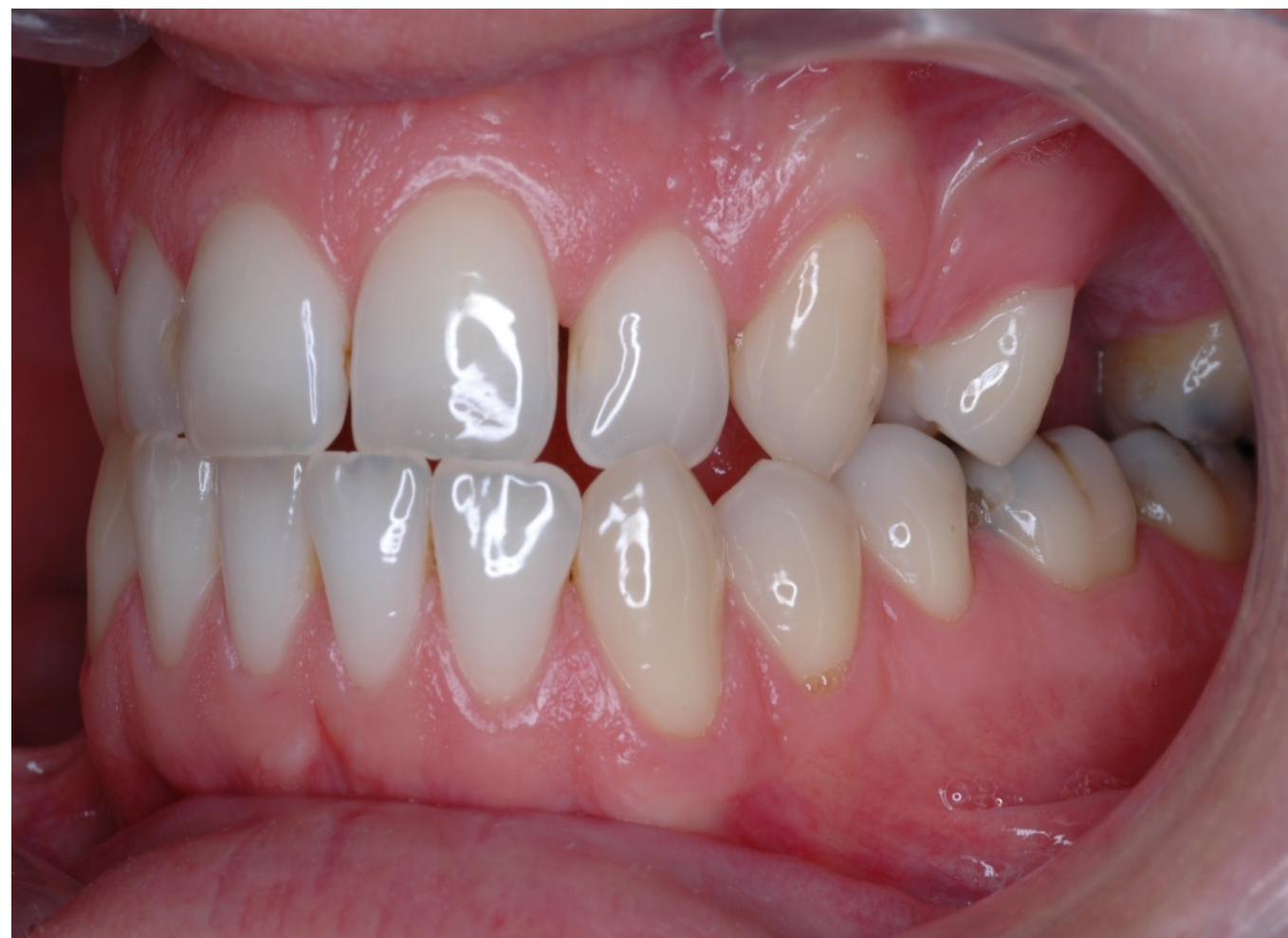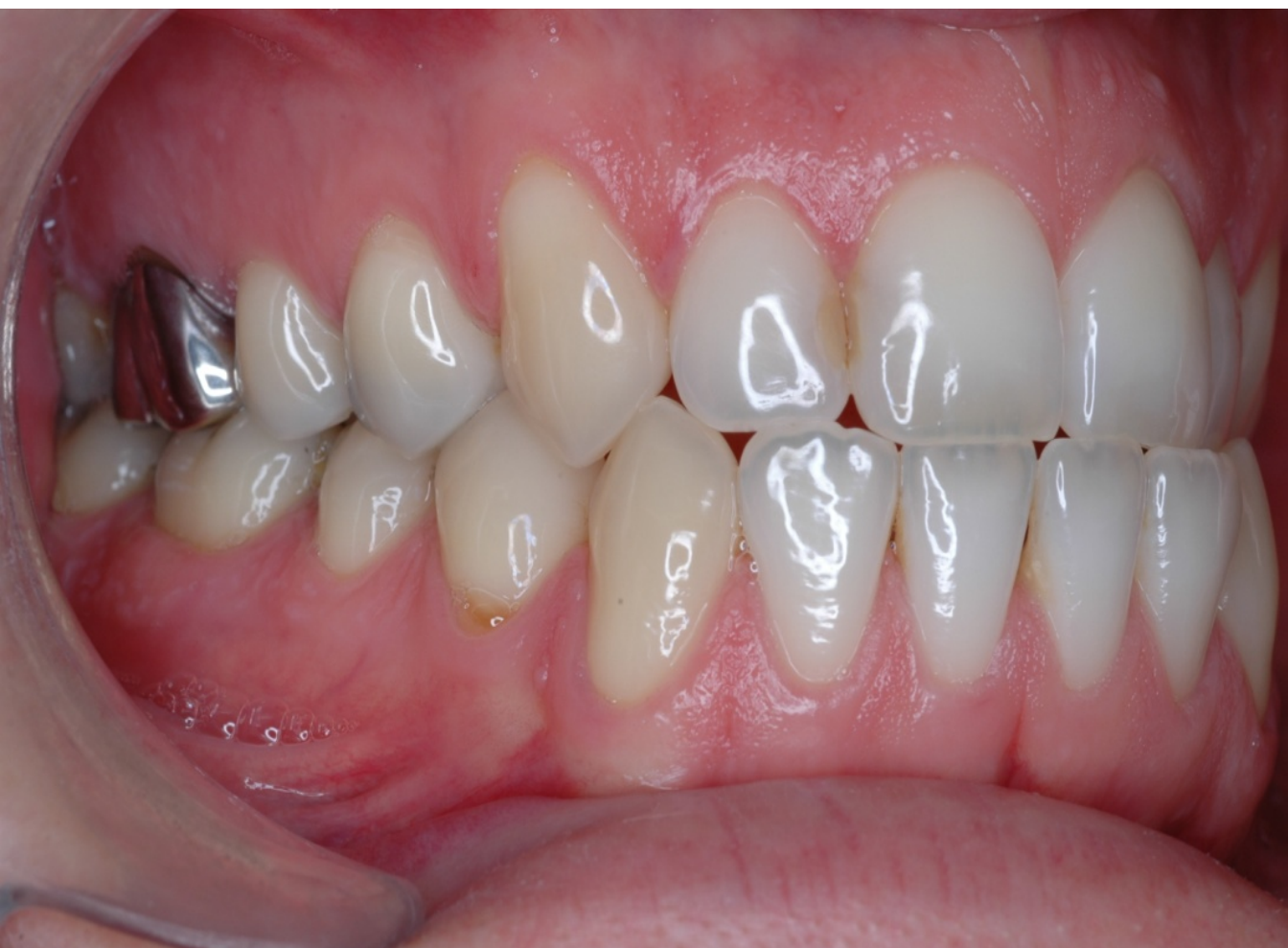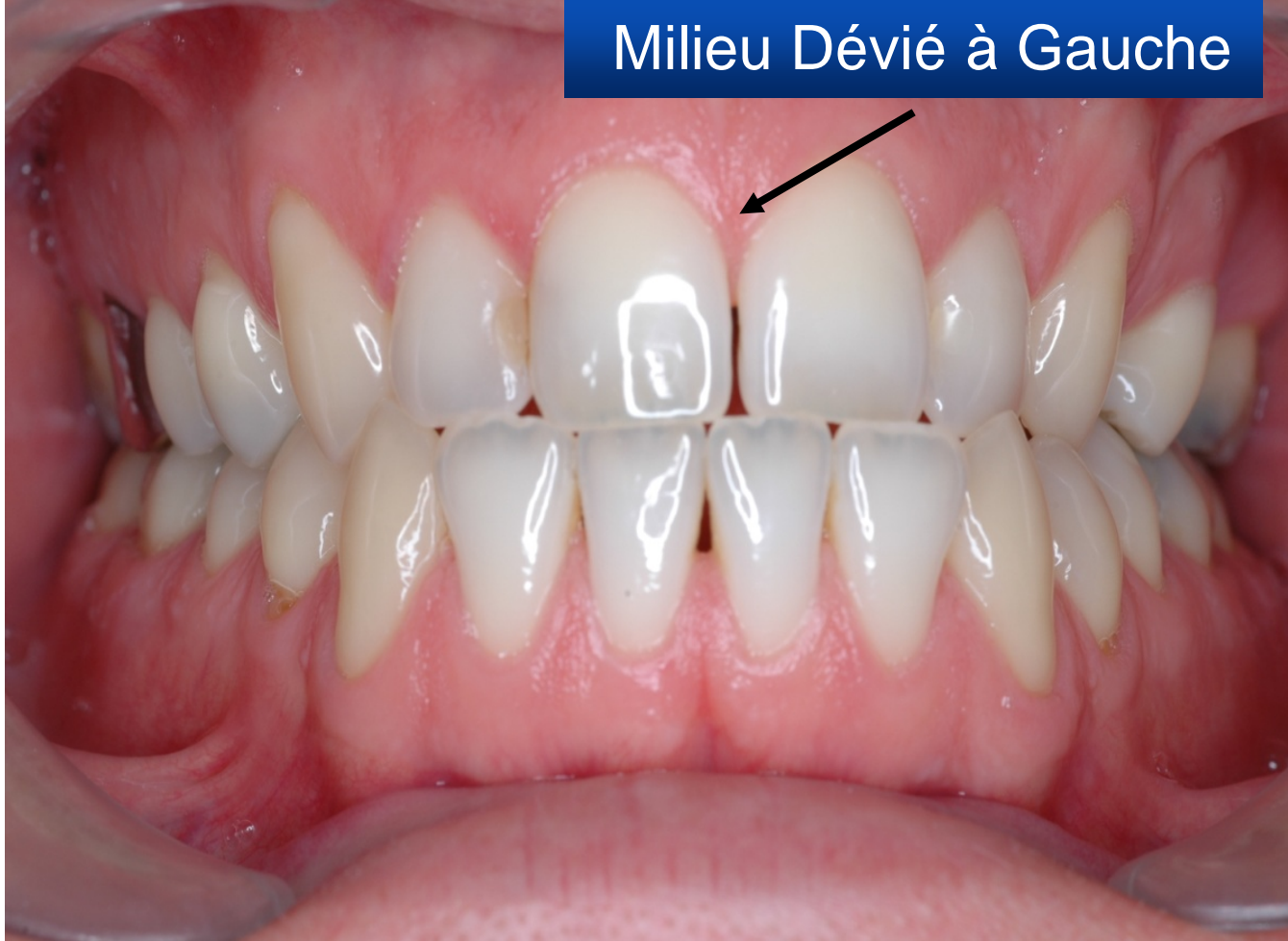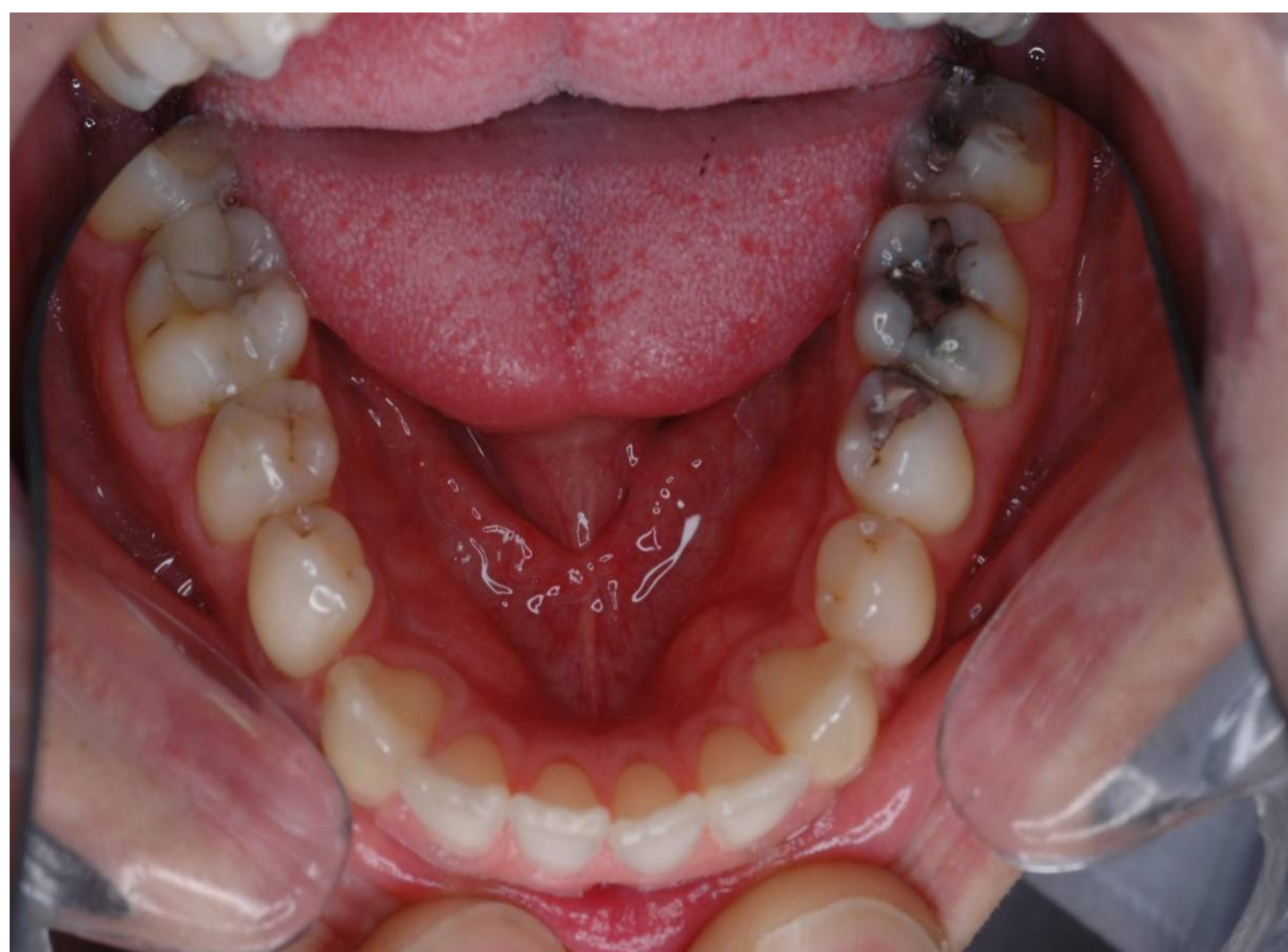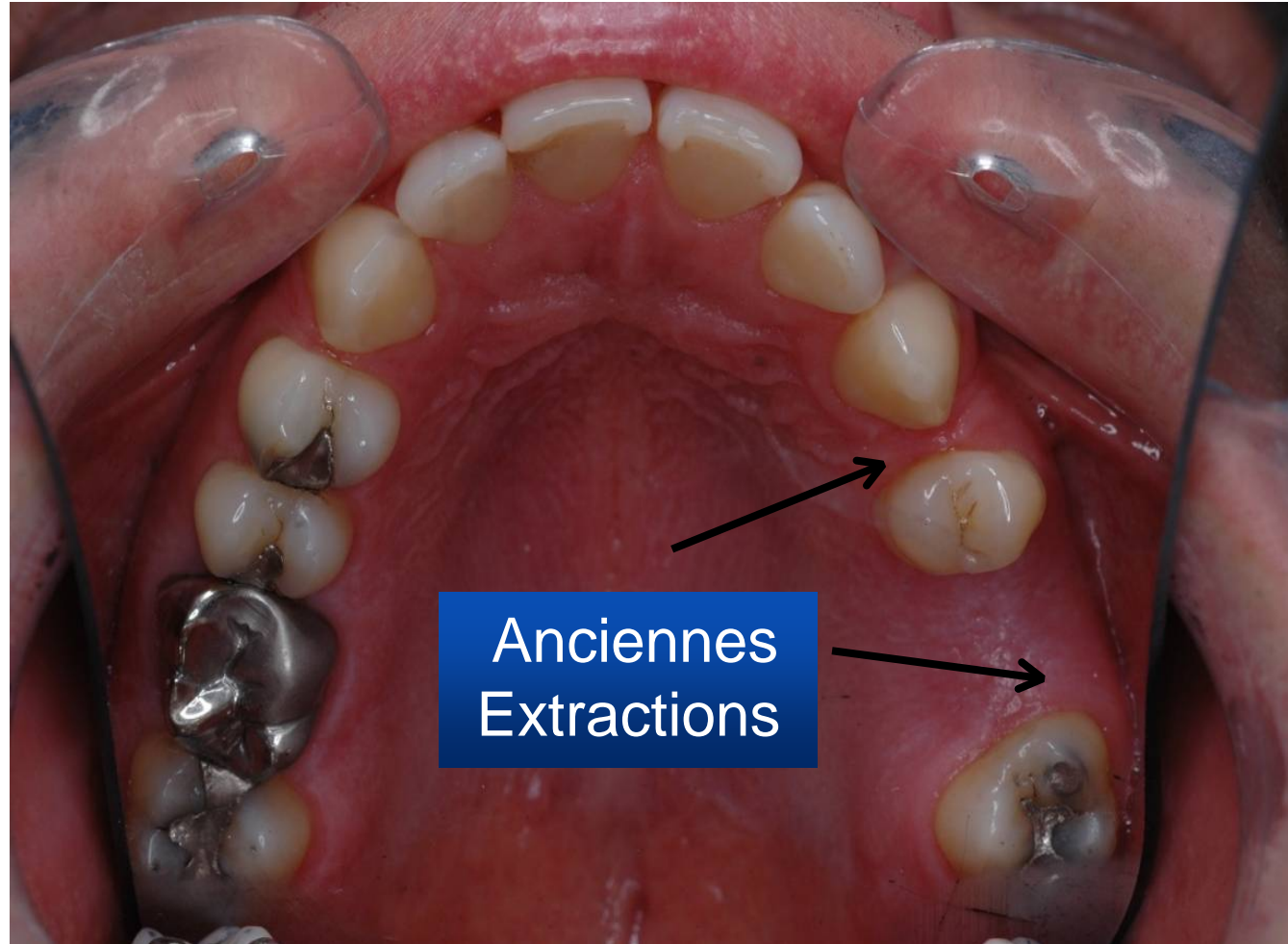
- TRAITEMENT LINGUAL ADULTE
- Inversion Articulé Gauche
- Milieu inter-Incursive Supérieure Dévié à Gauche
- Palais Étroit et Extractions Multiples
- Manqué de Place Pour Implant

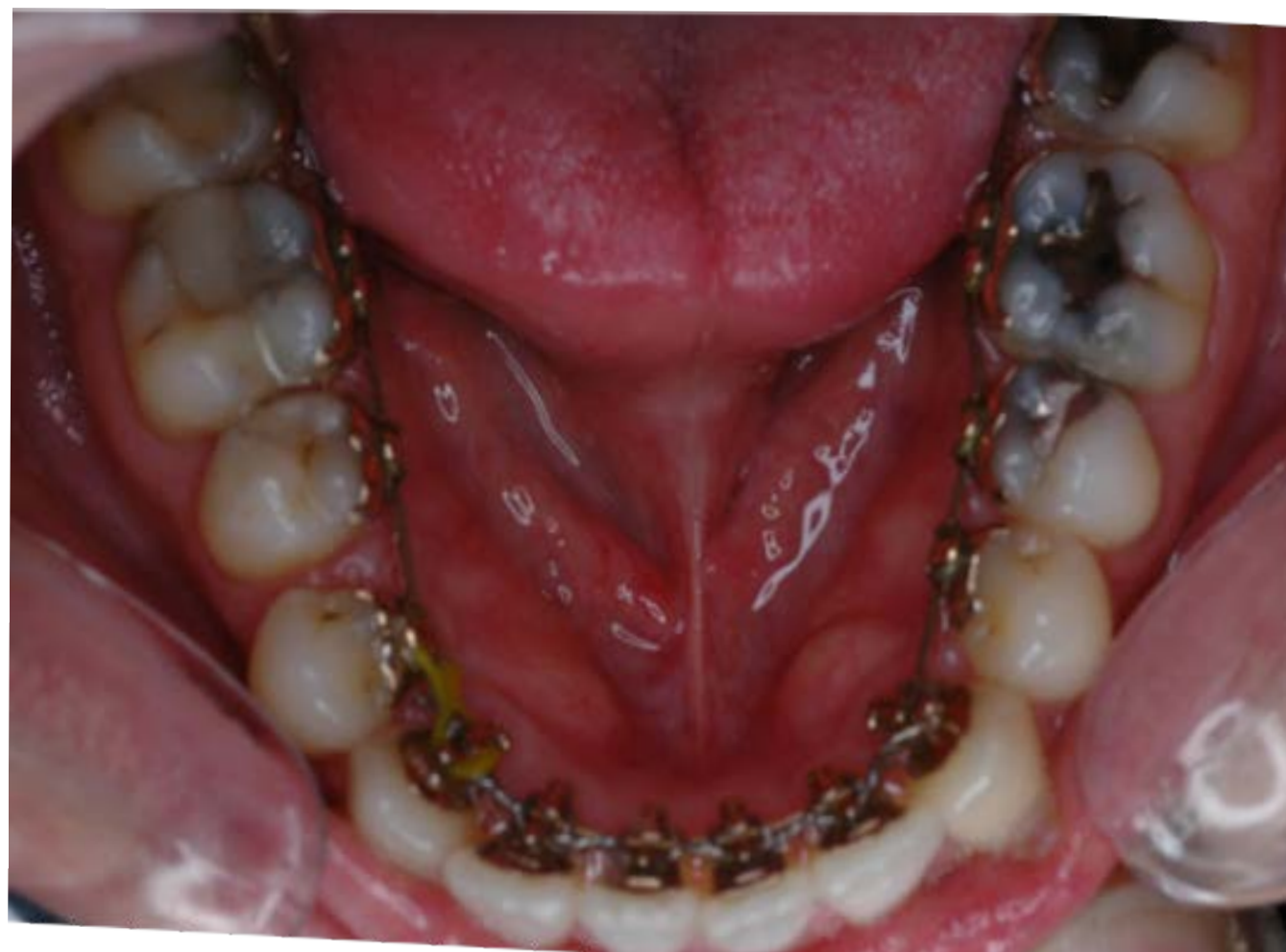
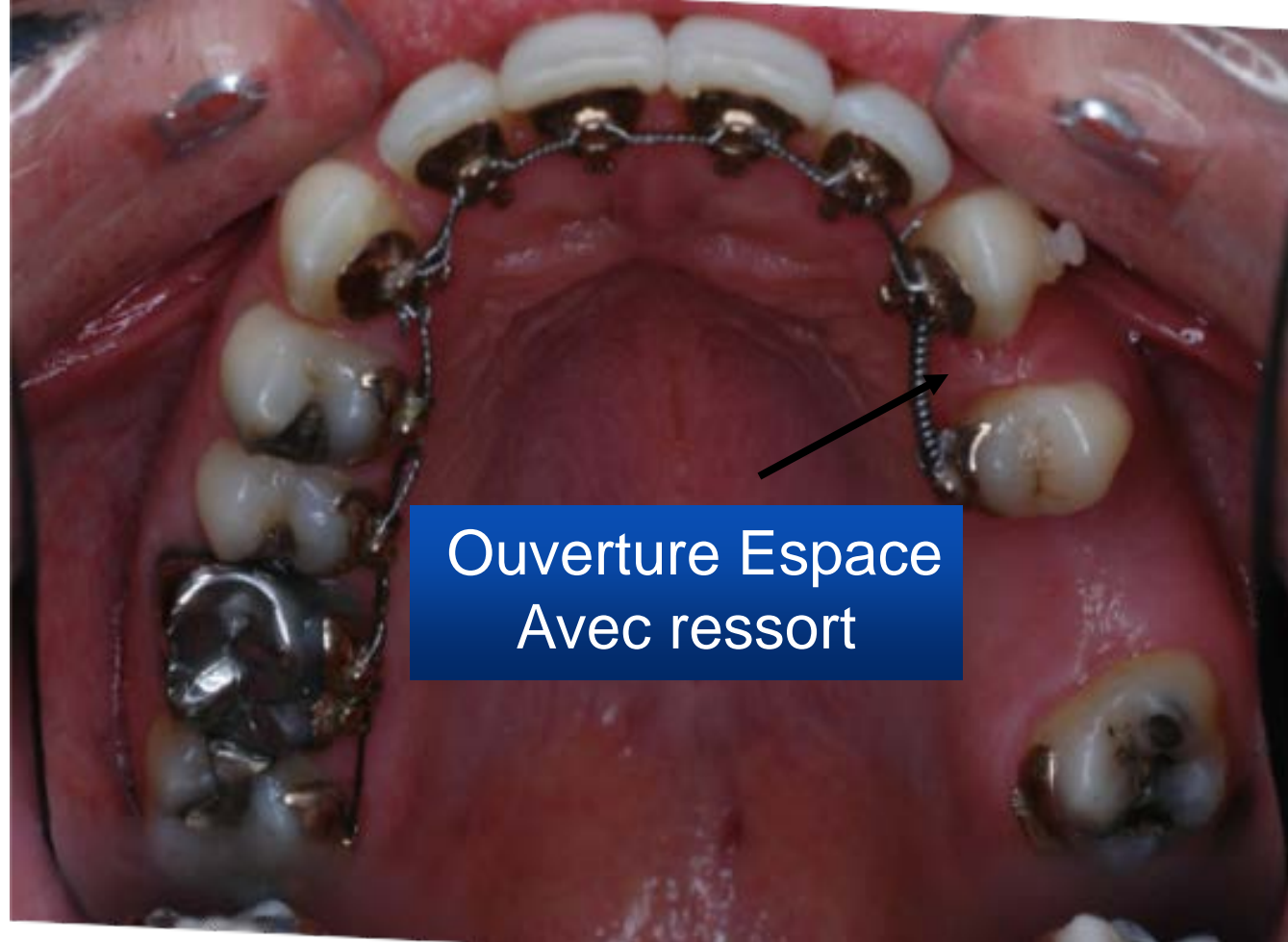
Milieu Dévié à Gauche

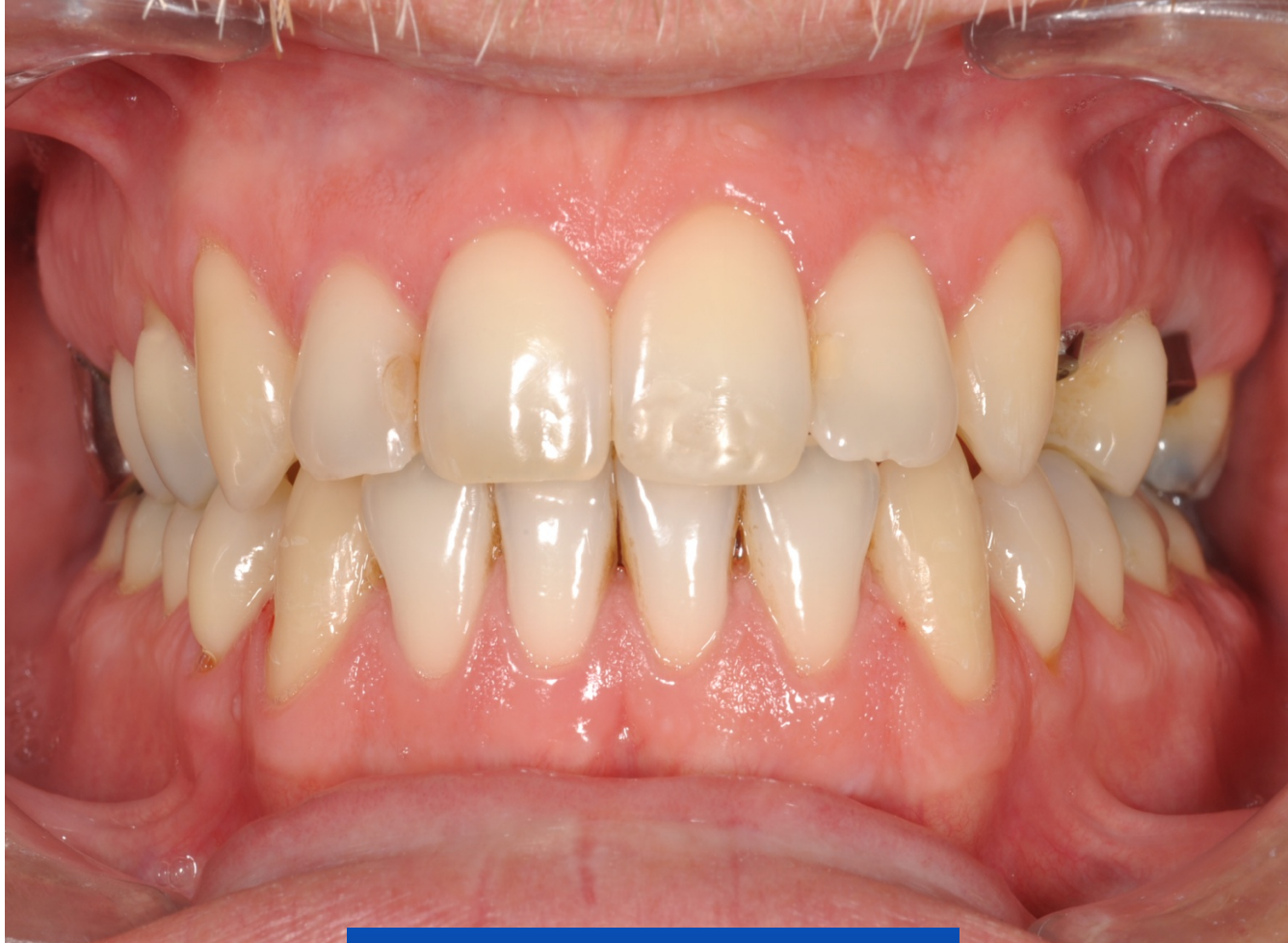




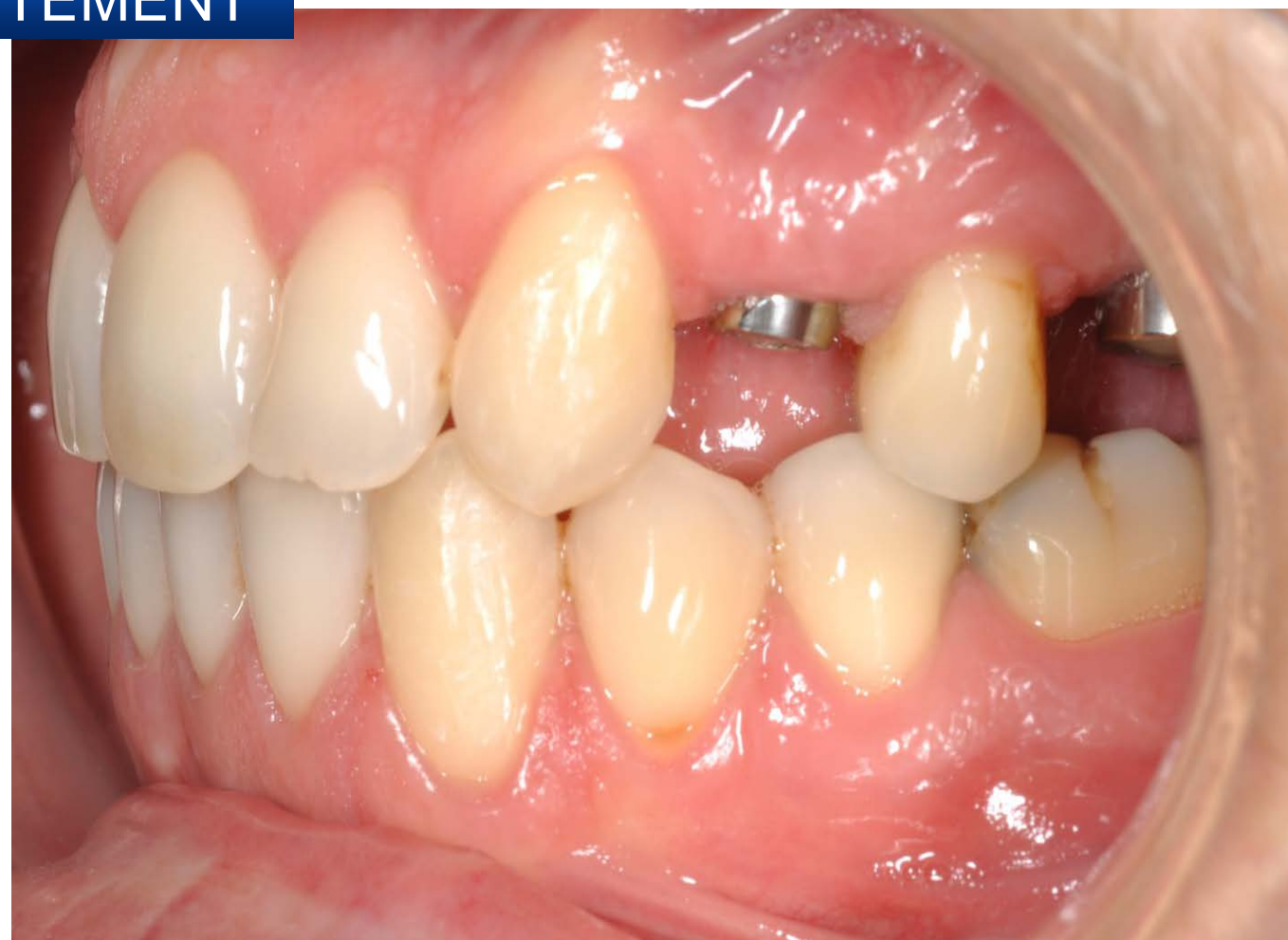
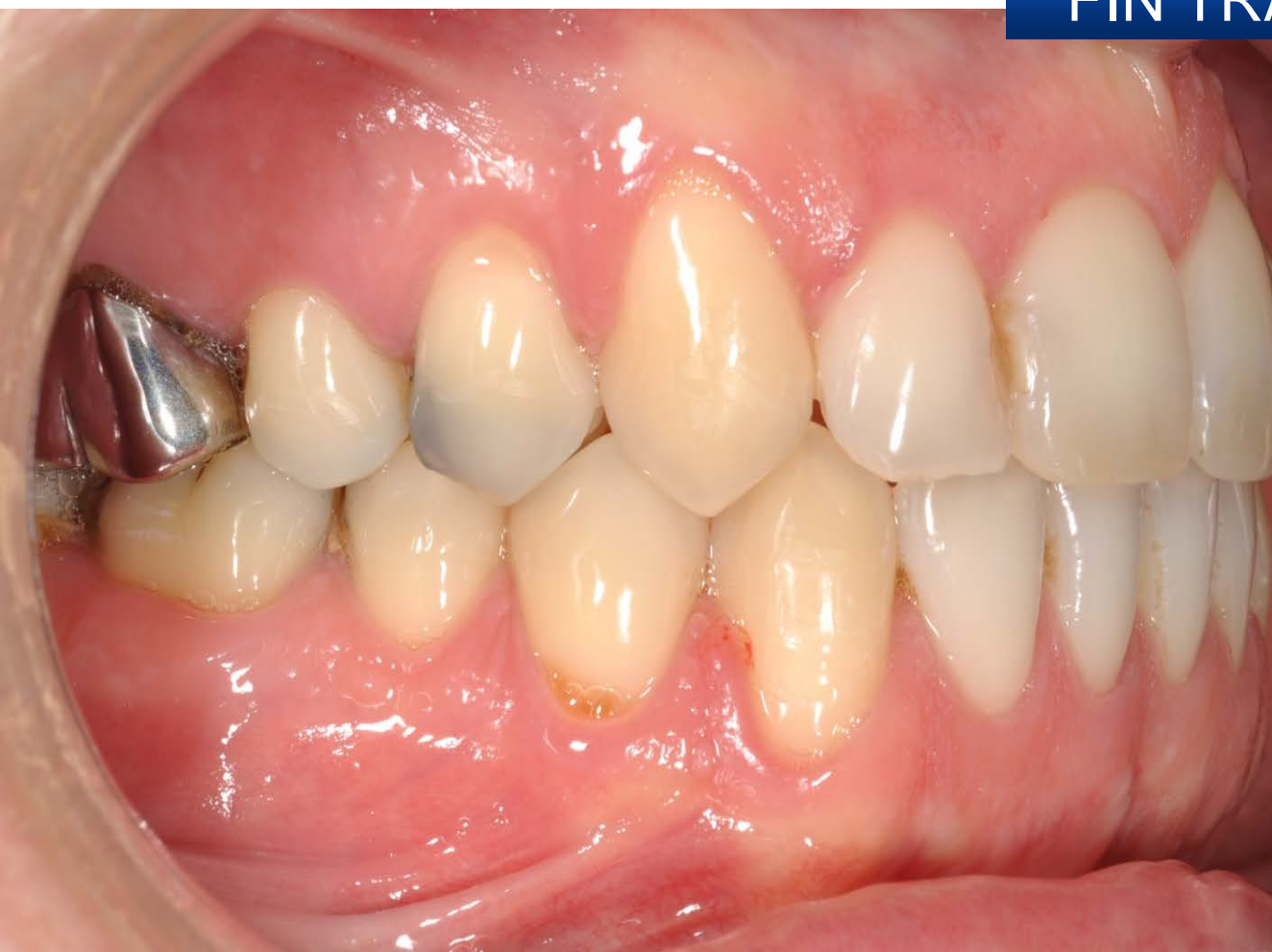




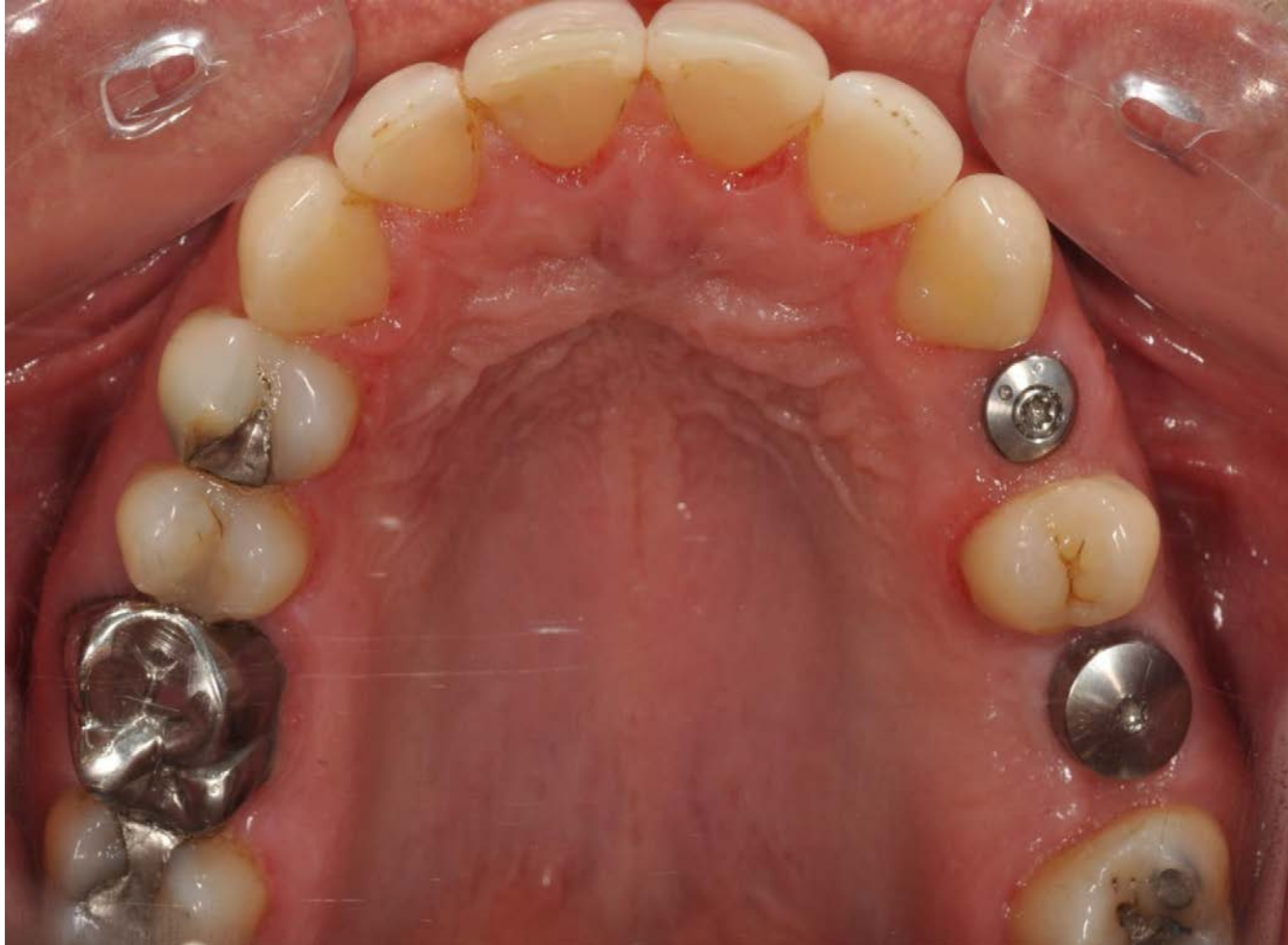
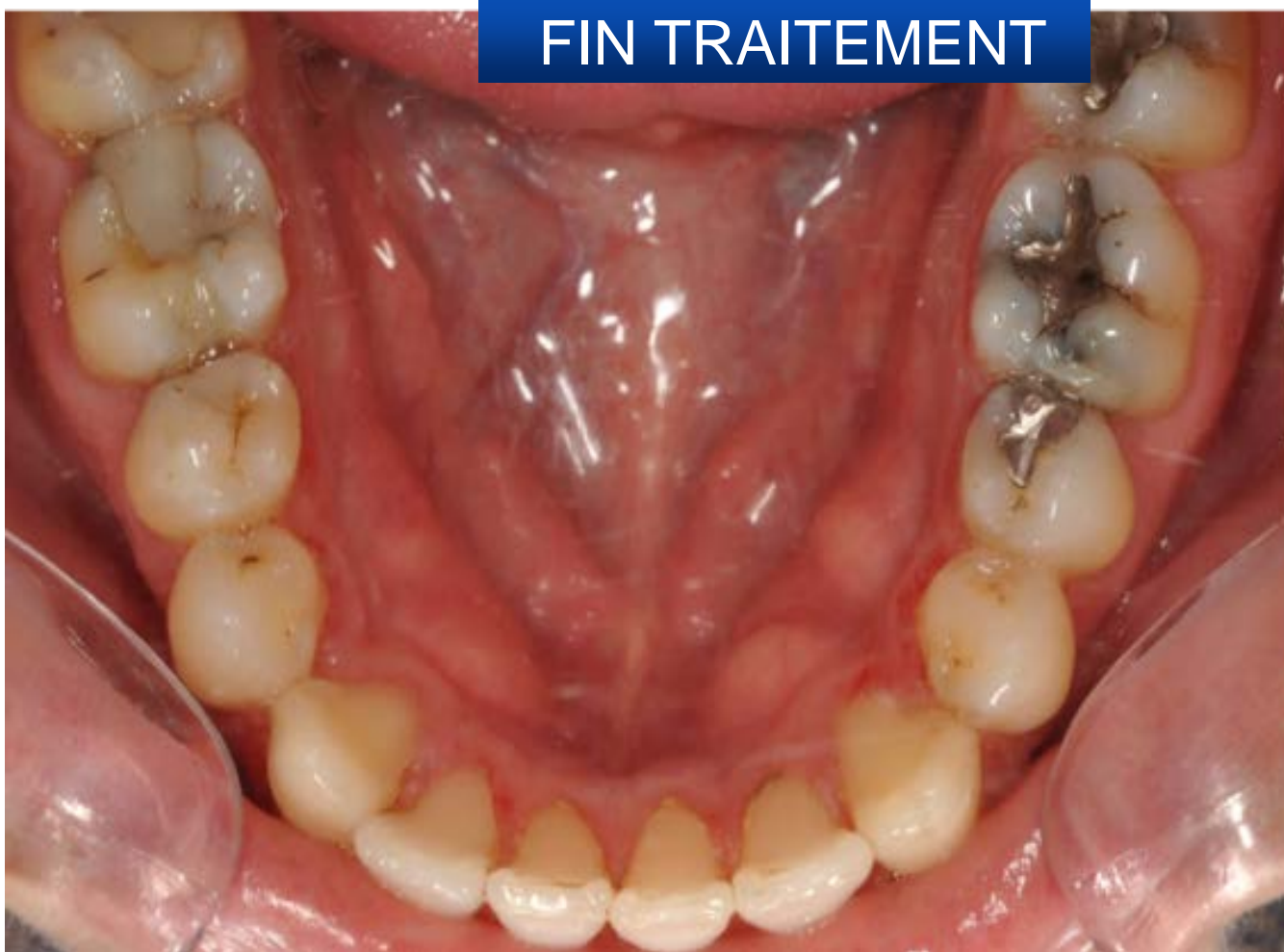FIN TRAITEMENT

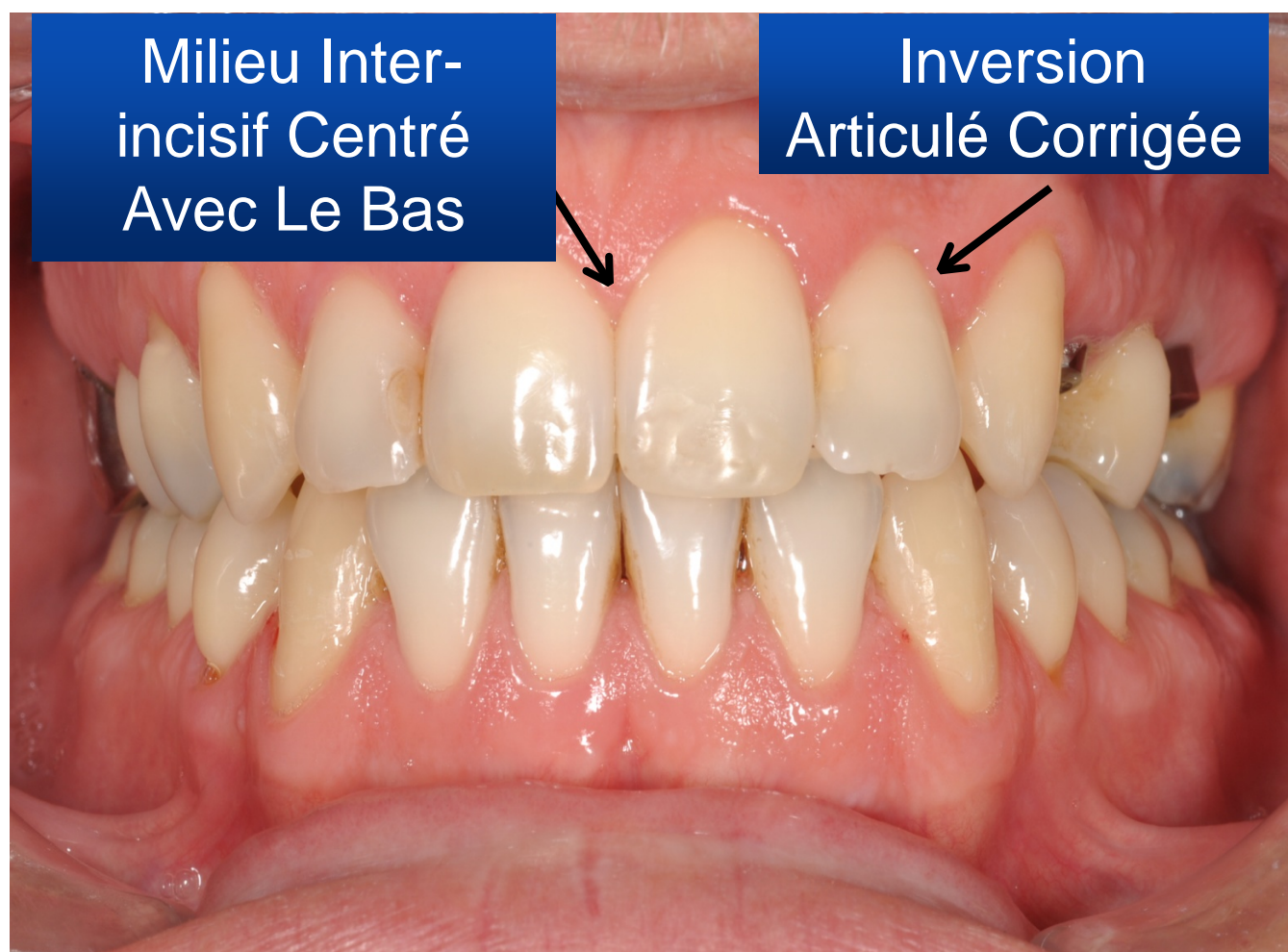
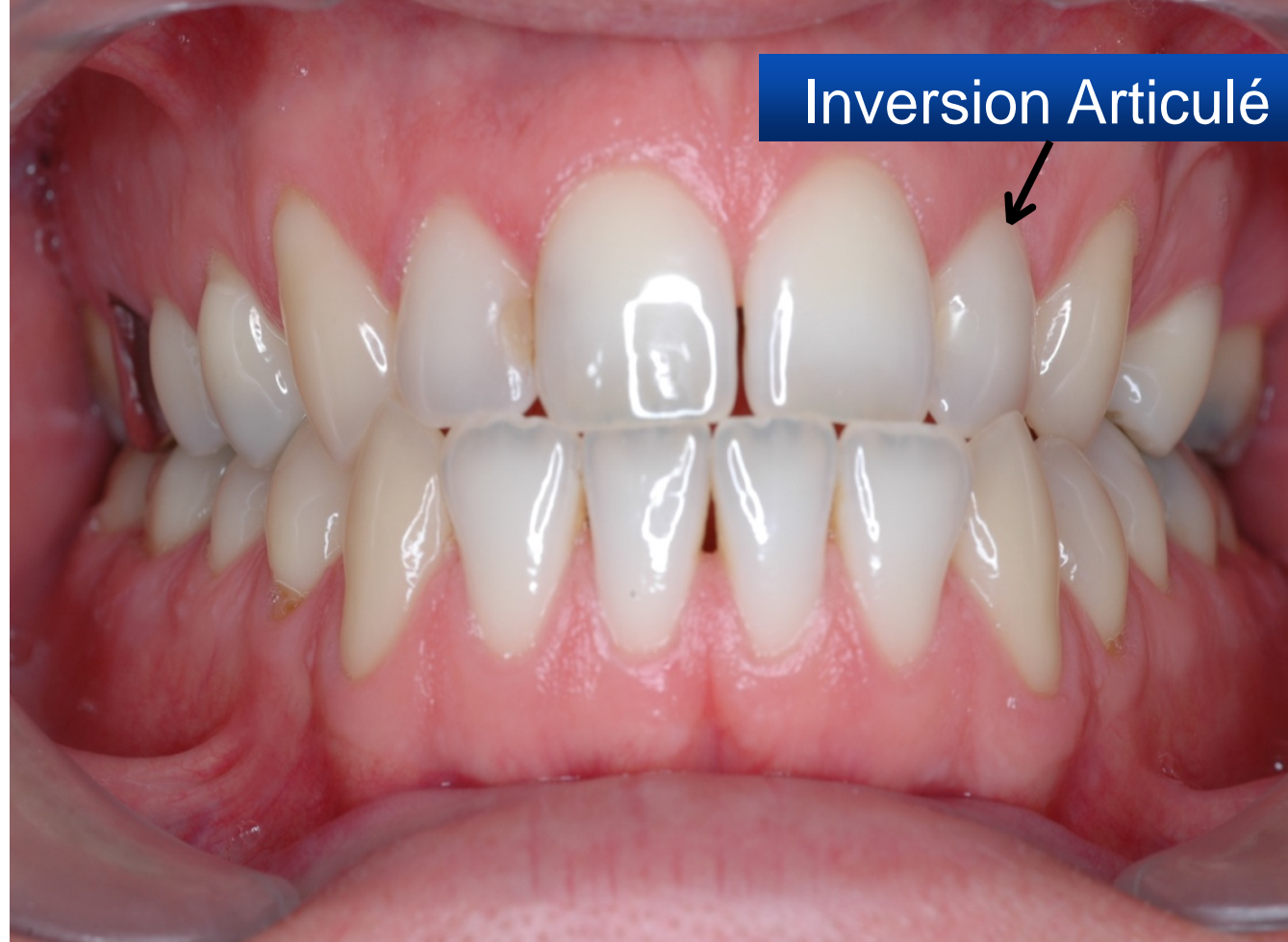




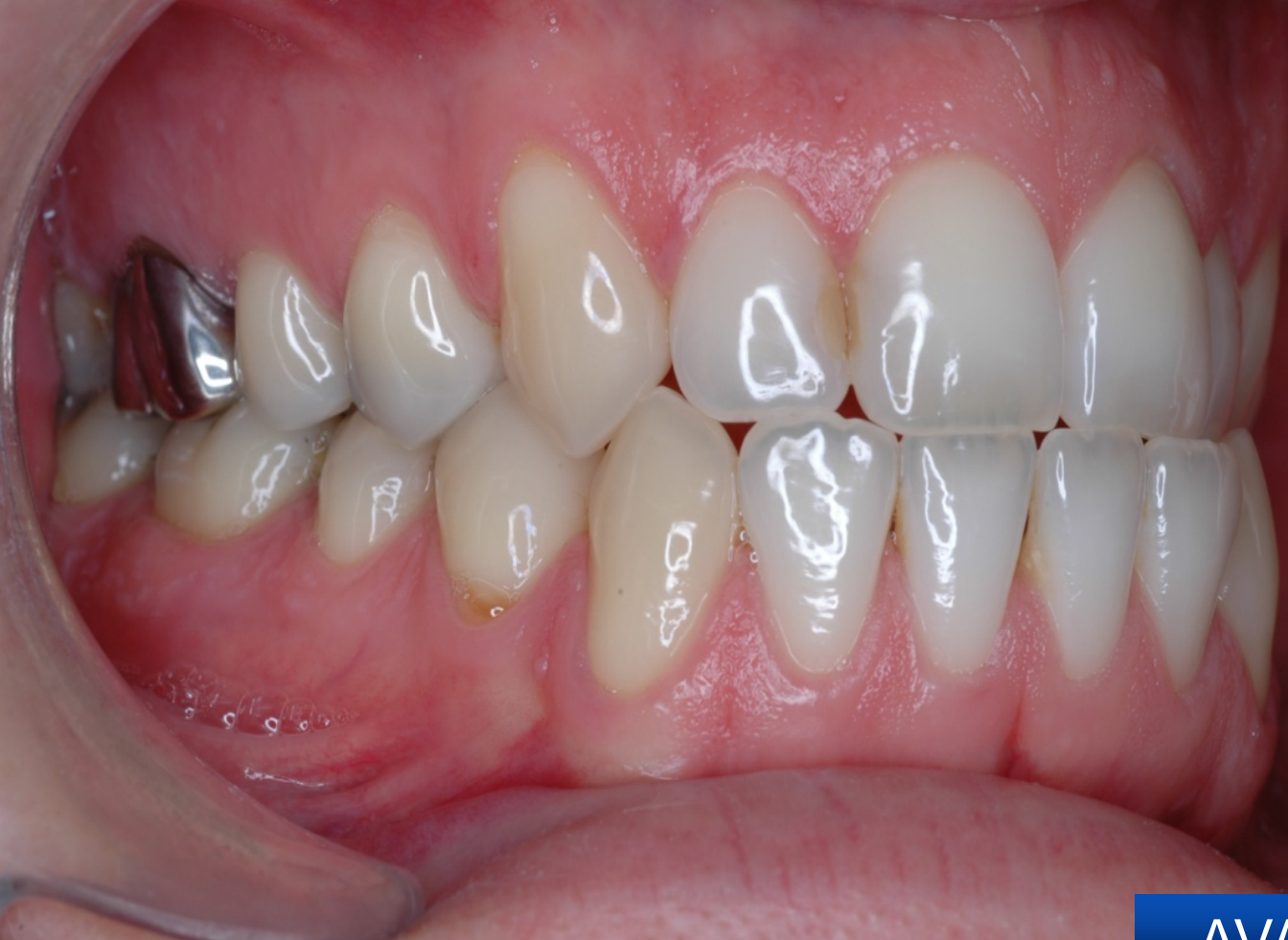

FIN TRAITEMENT

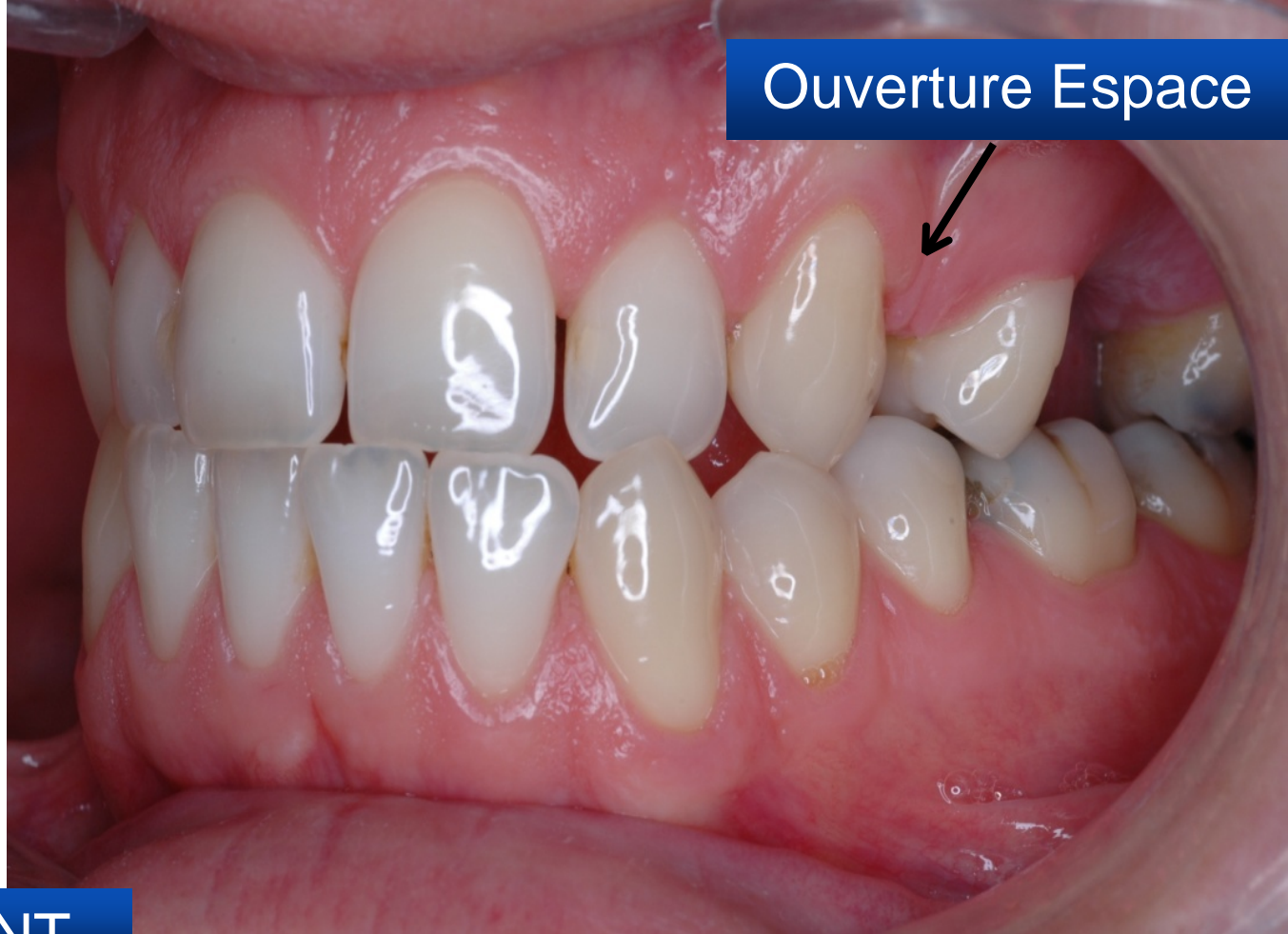




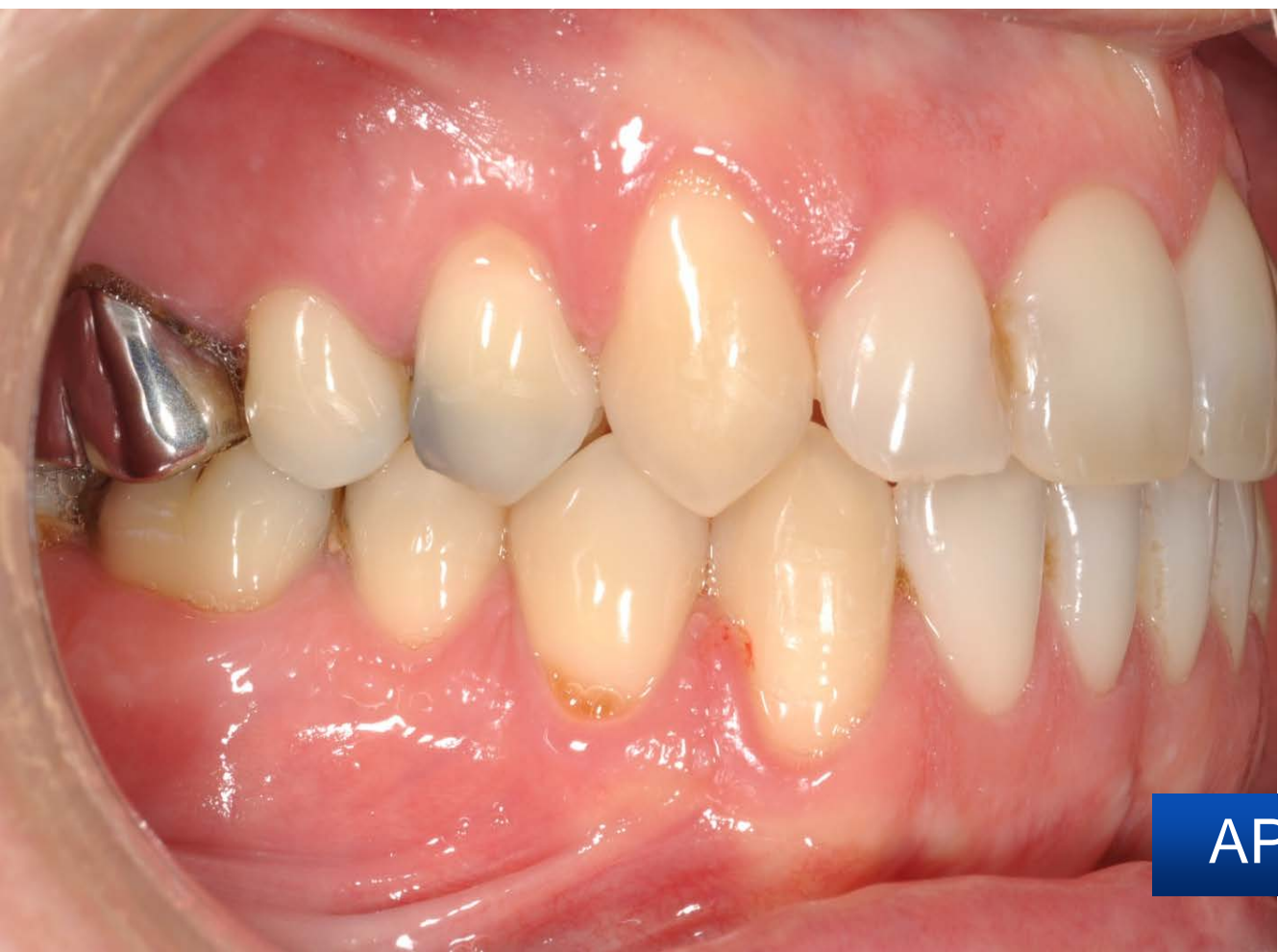


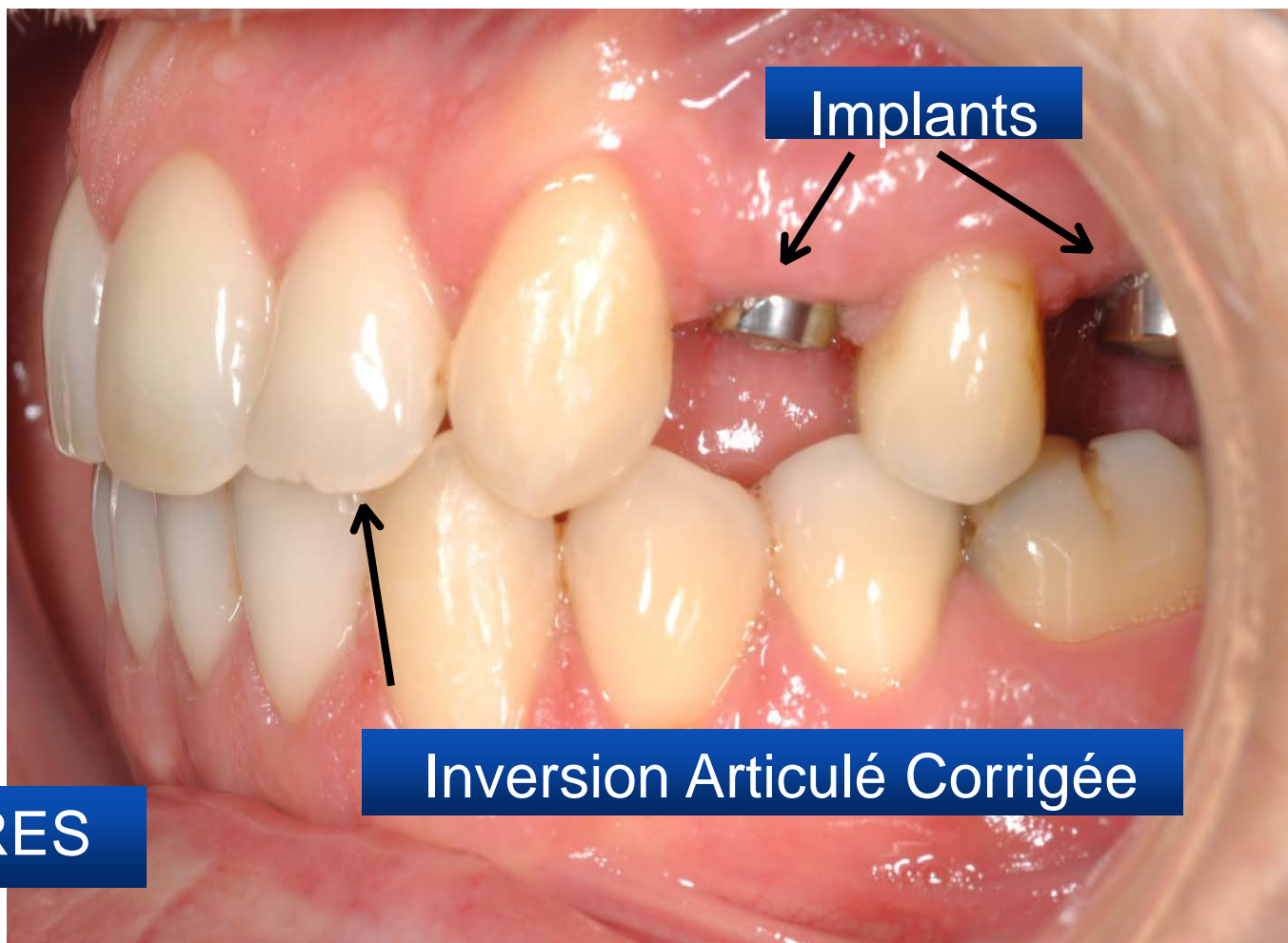
AVANT



Ouverture Espace



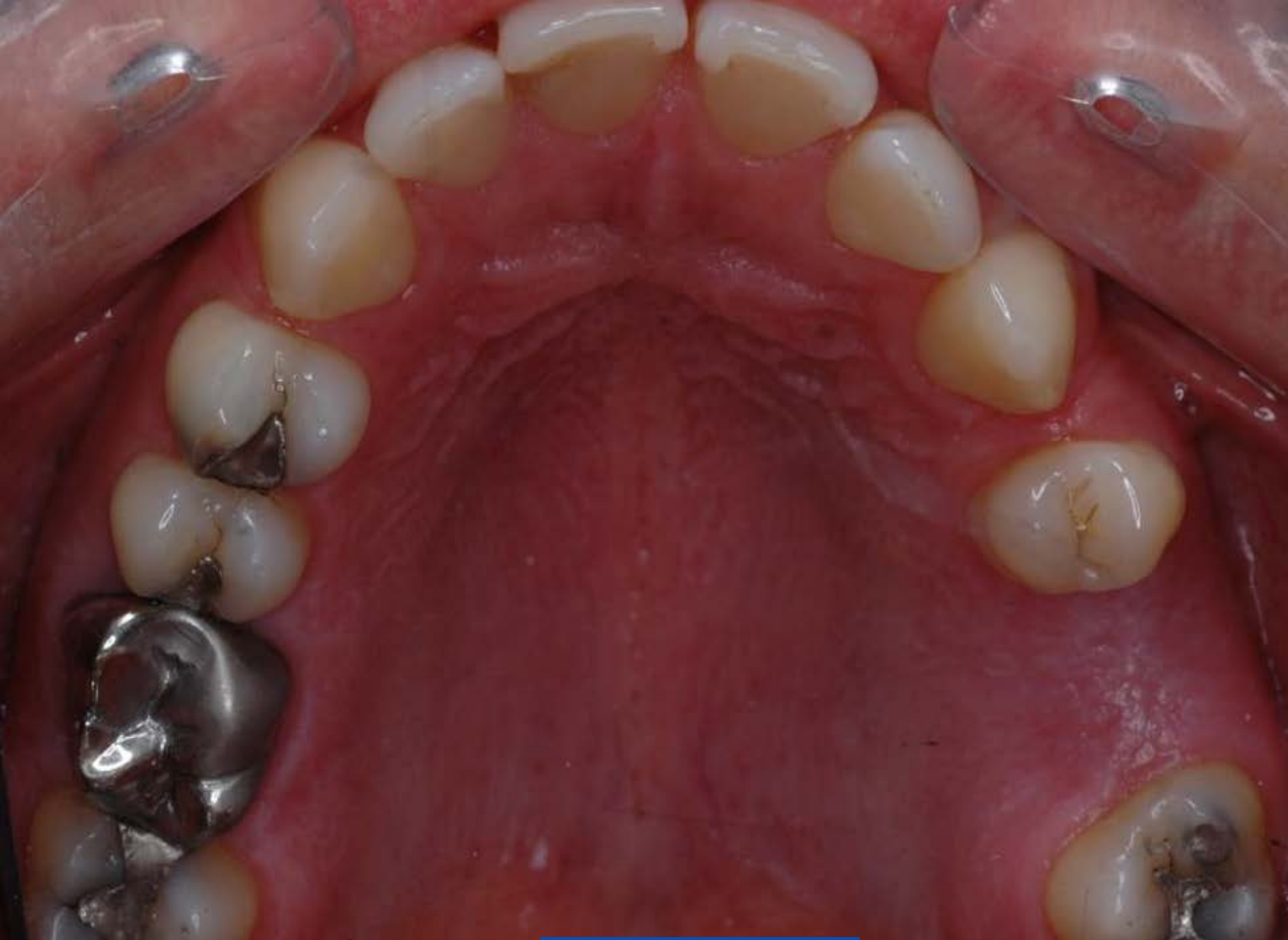APRES



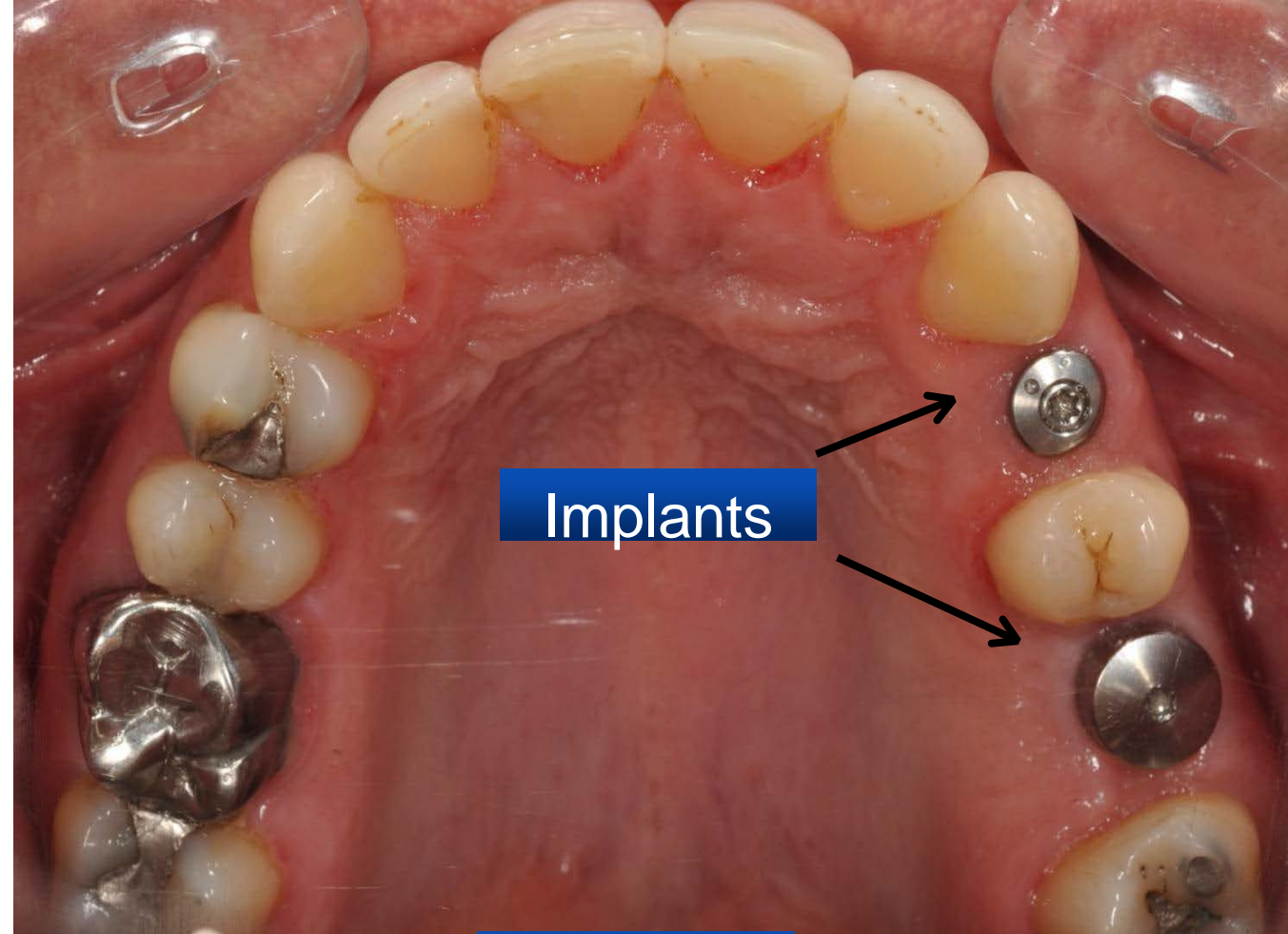
Implants

Inversion Articulé Corrigée





AVANT



APRES

