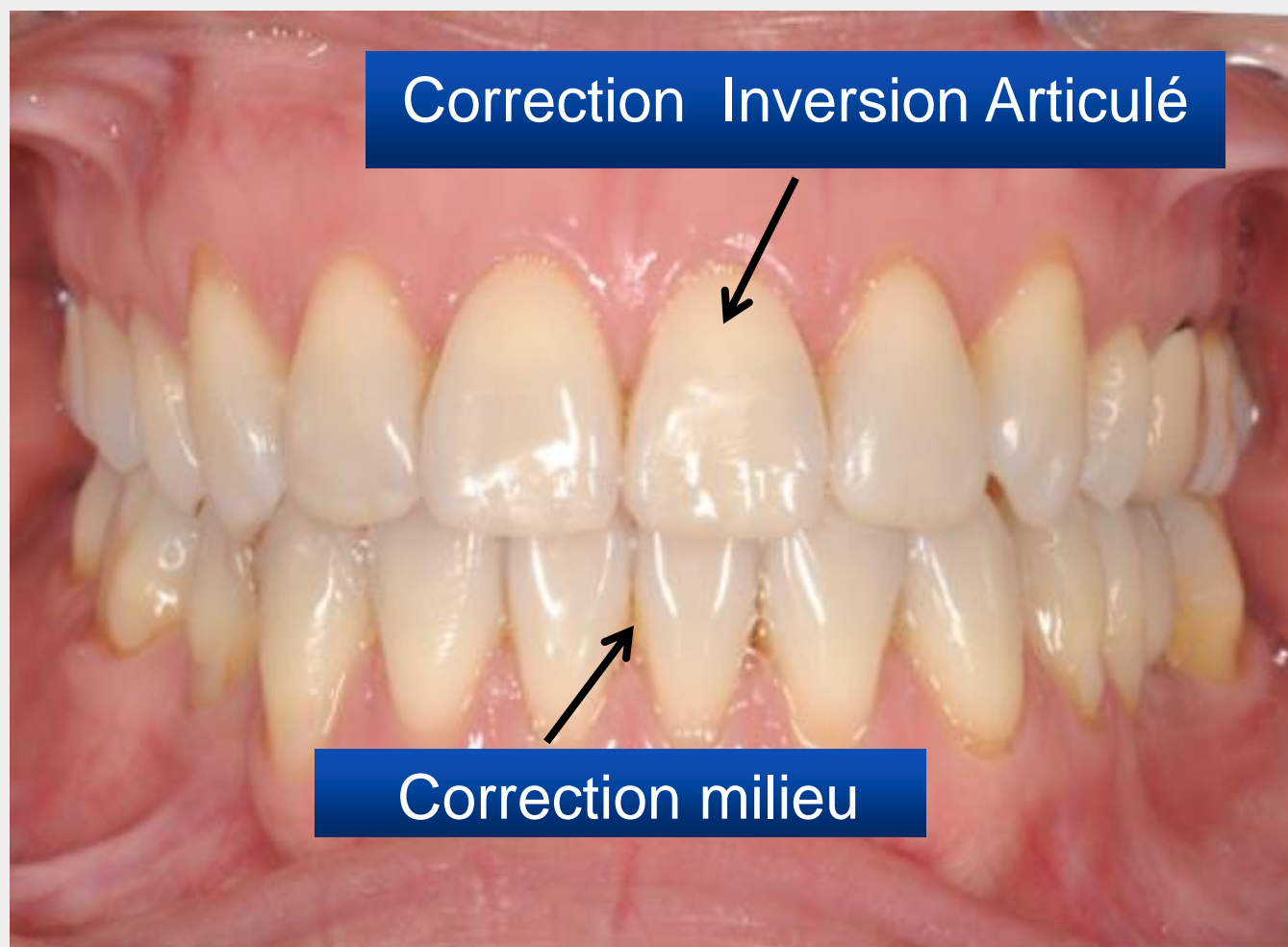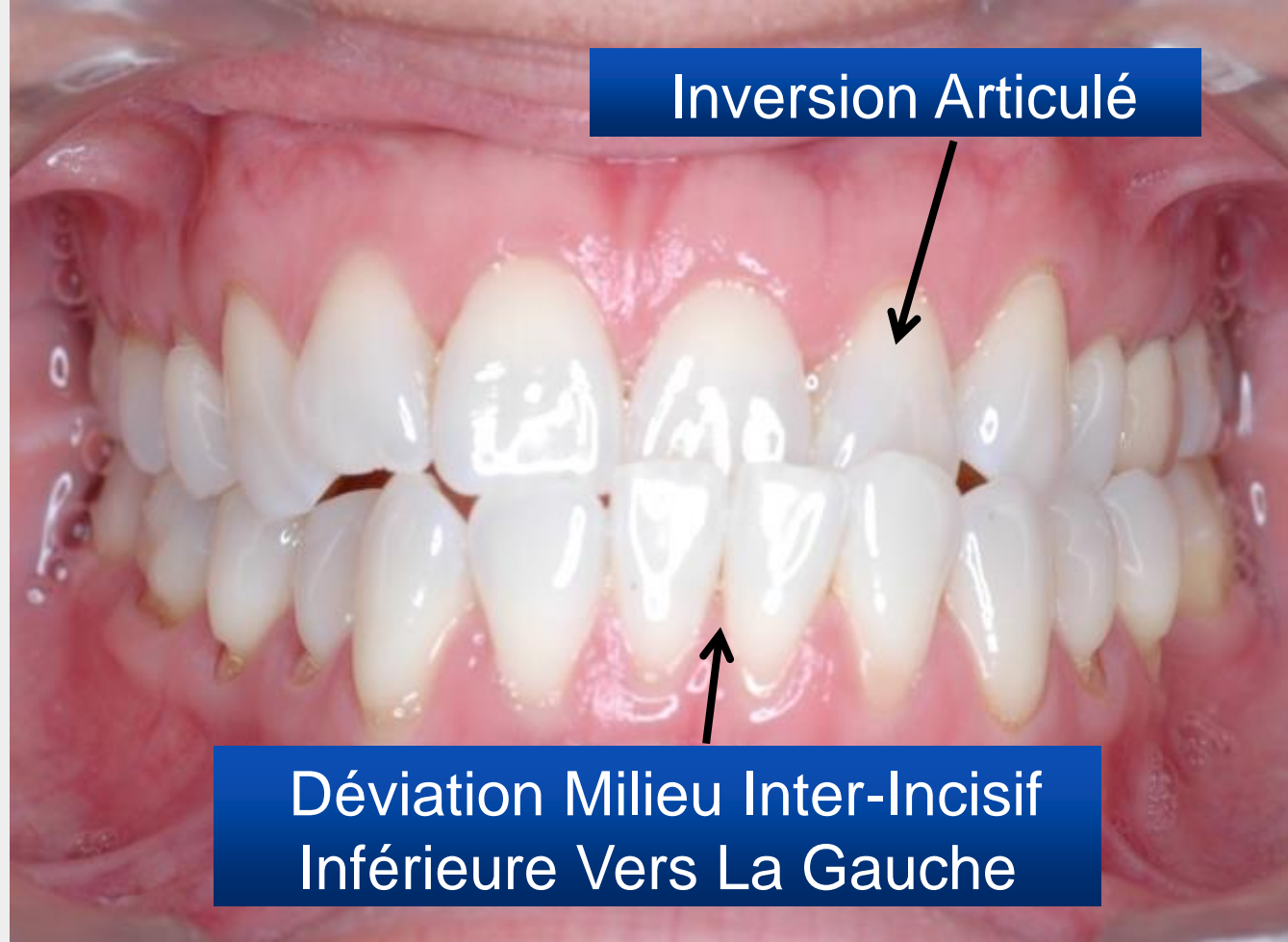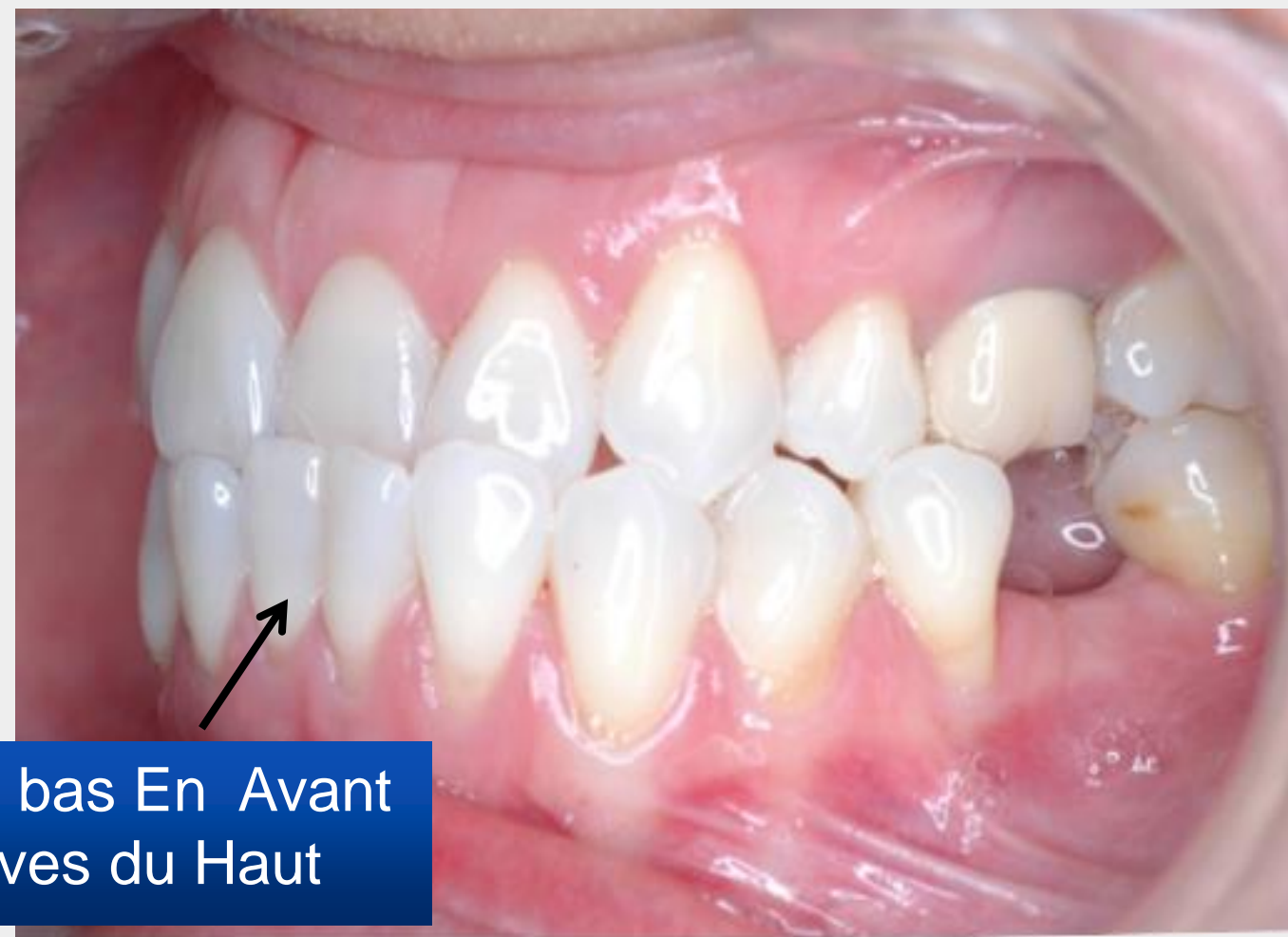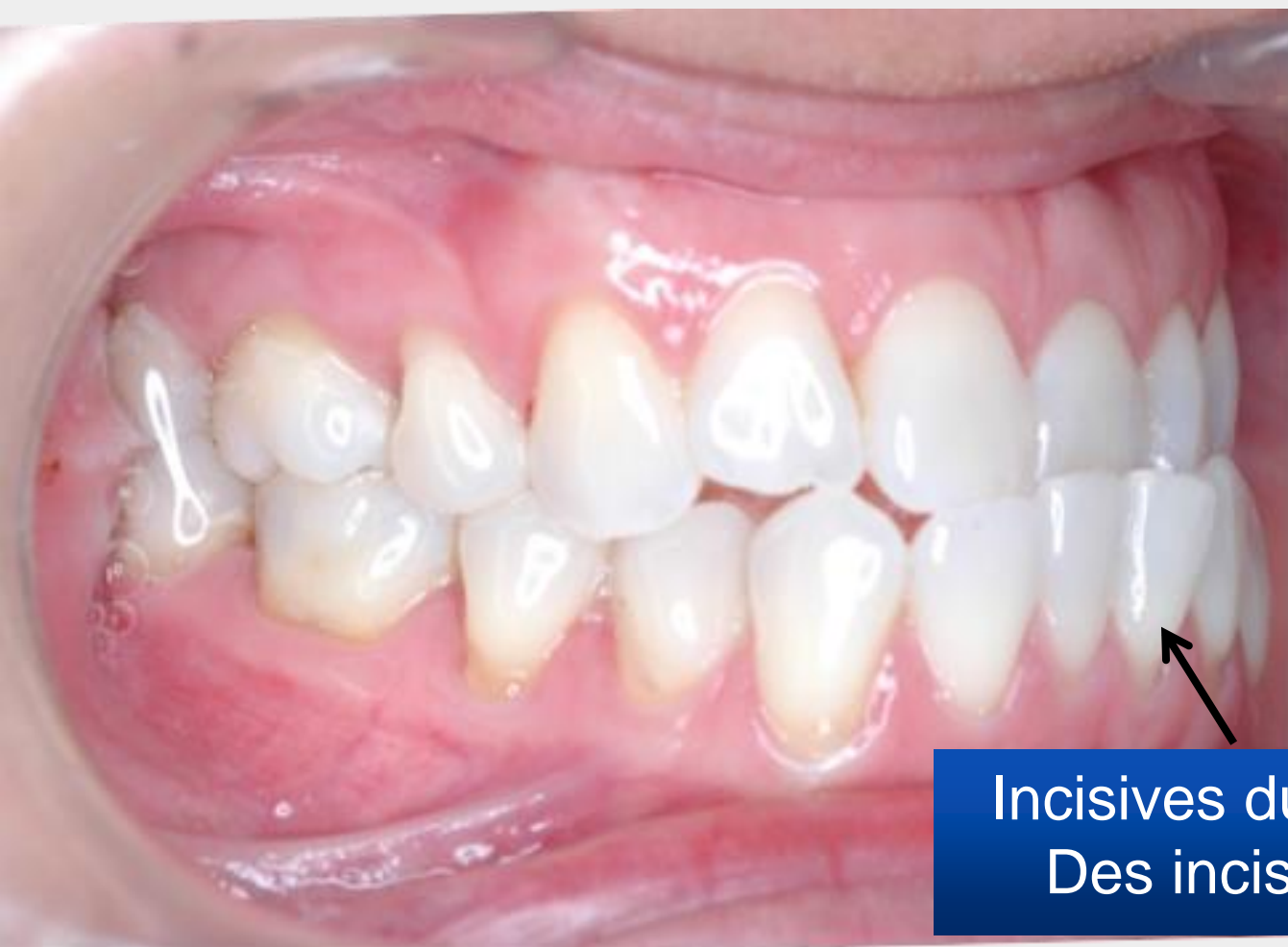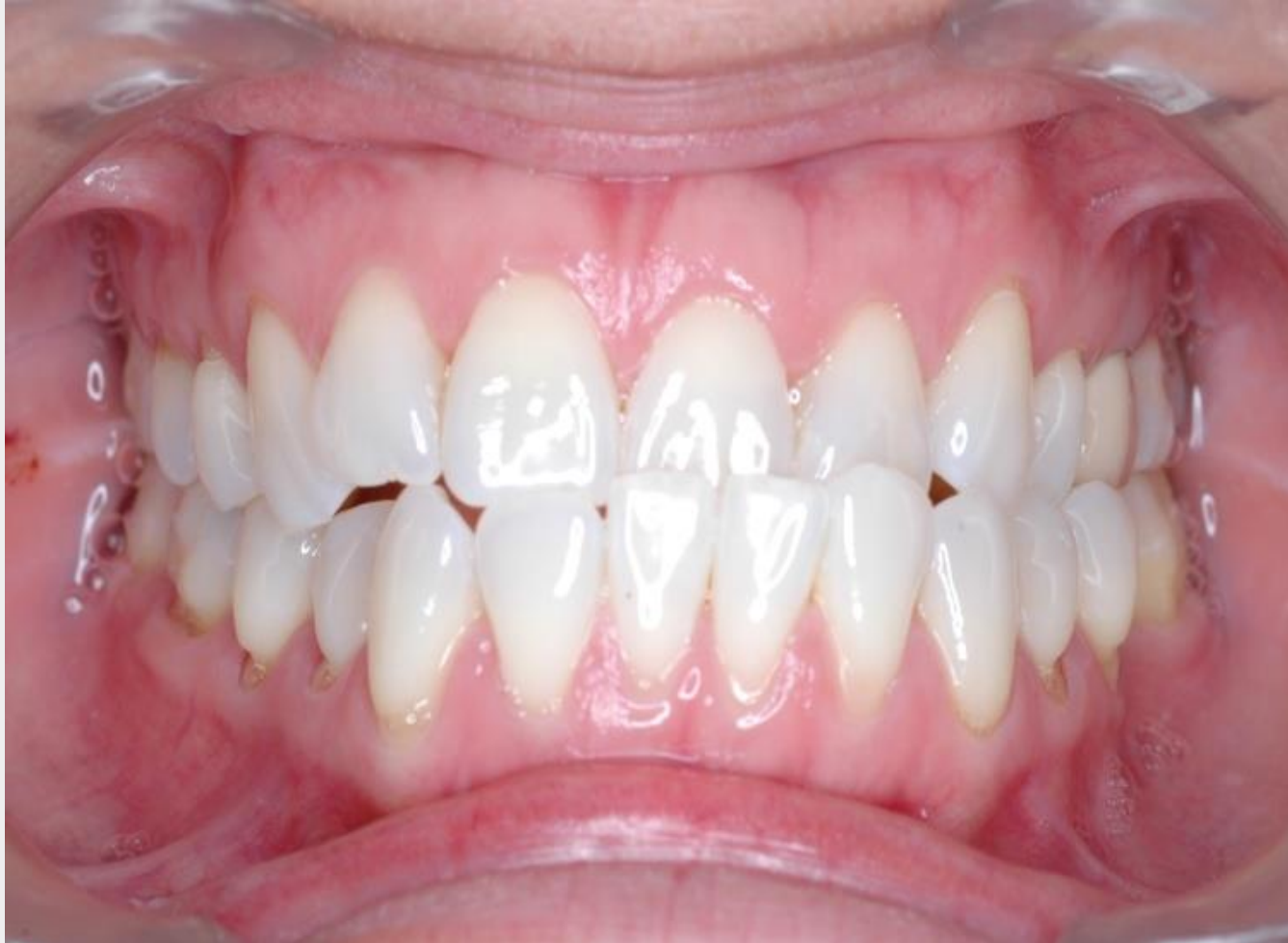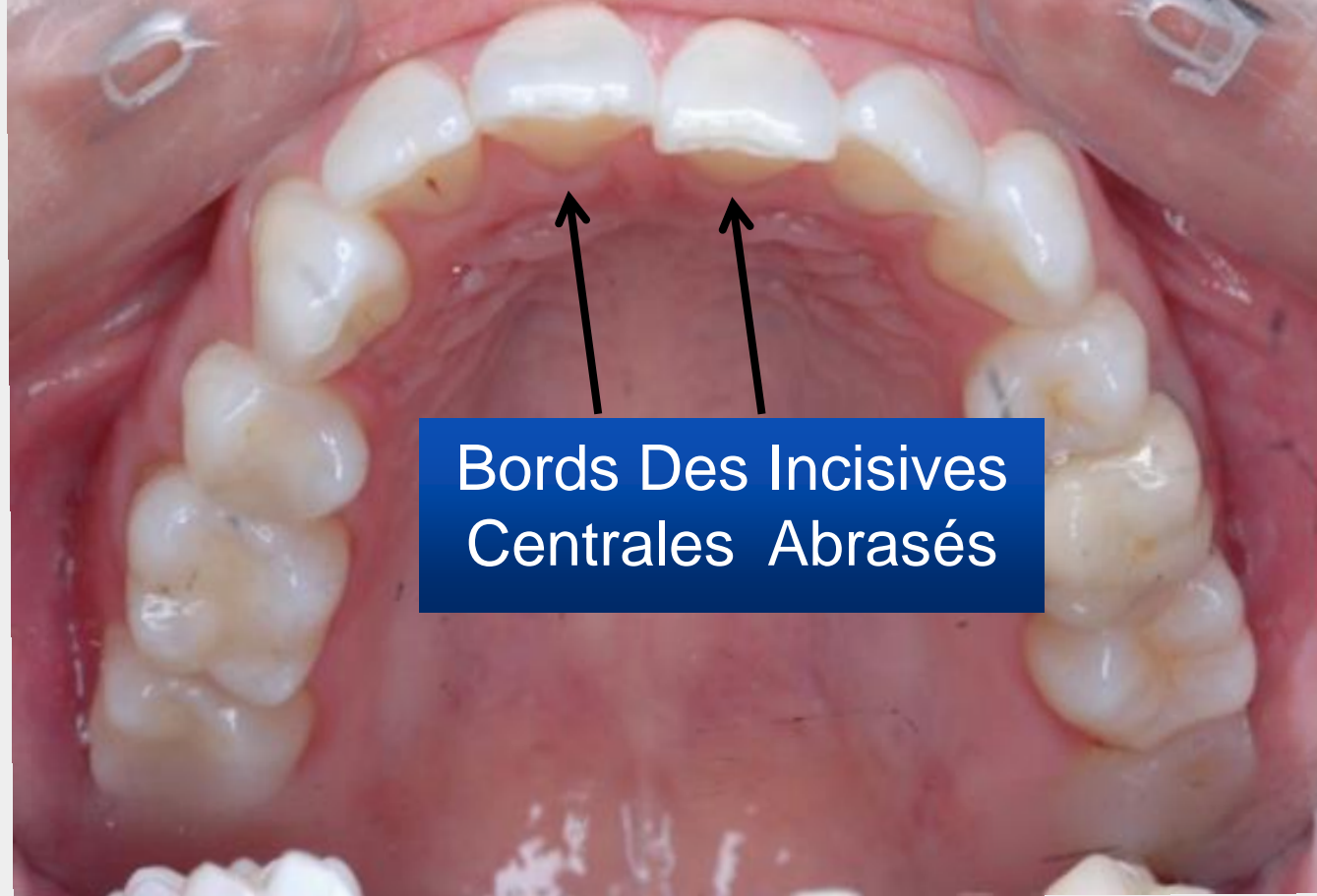


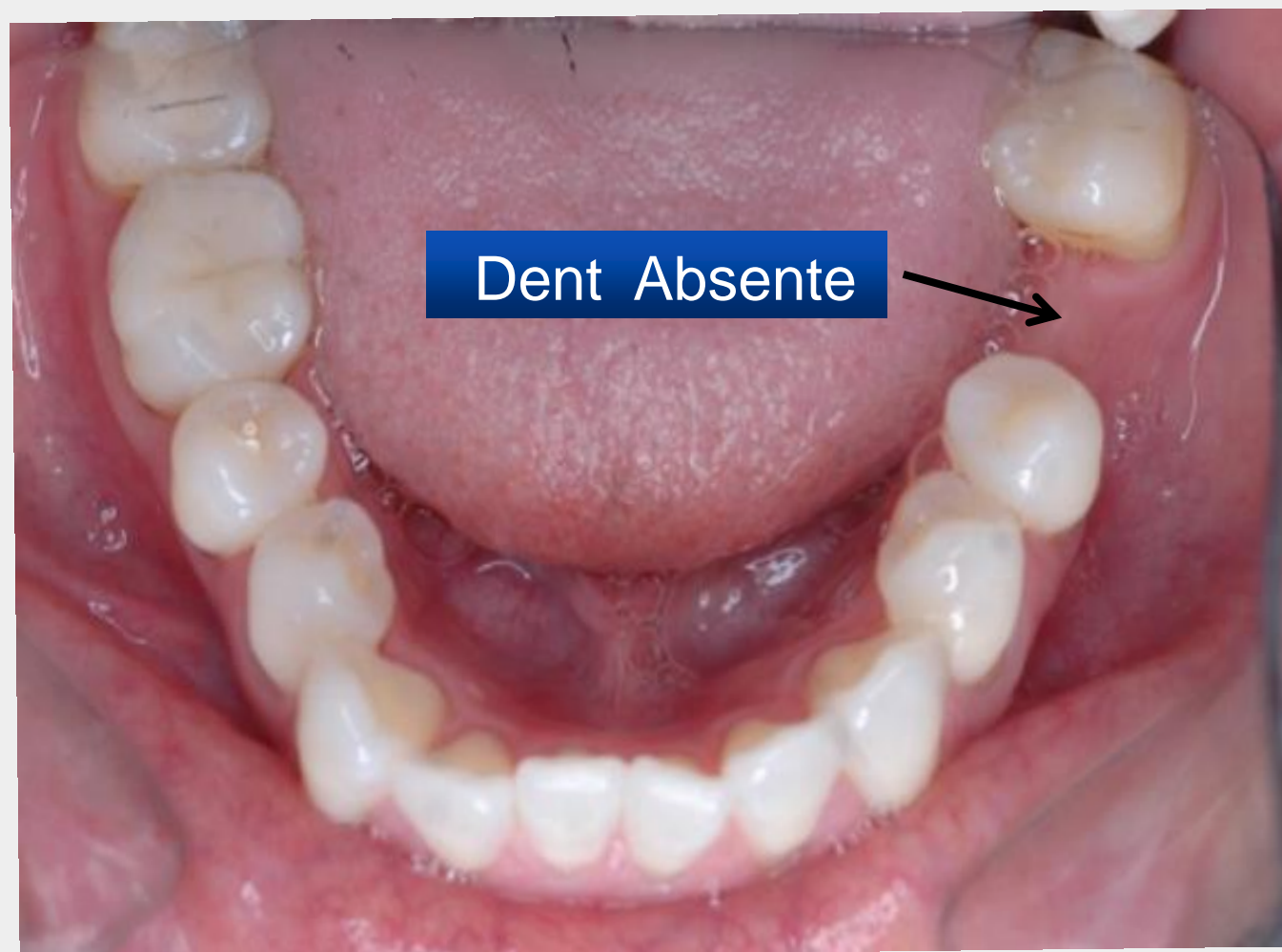
- **TRAITEMENT LINGUAL ADULTE**
- Inversion Articulé
- Déviation Milieu Inférieure Vers La Gauche
- Traitement avec extraction d'une Prémolaire Inférieure Droite
- Mise en Place d'un Implant et d'une Couronne Dentaire .



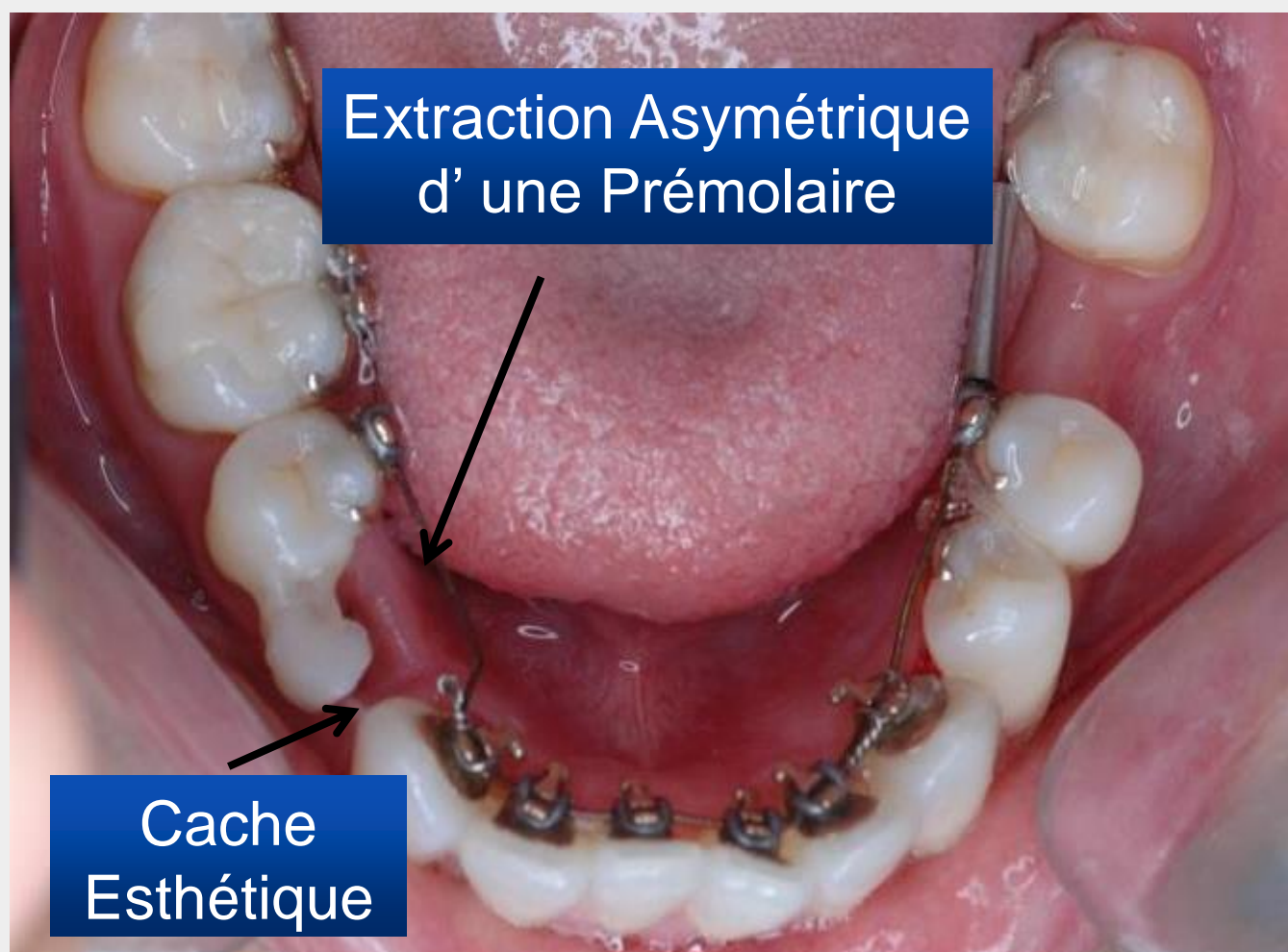
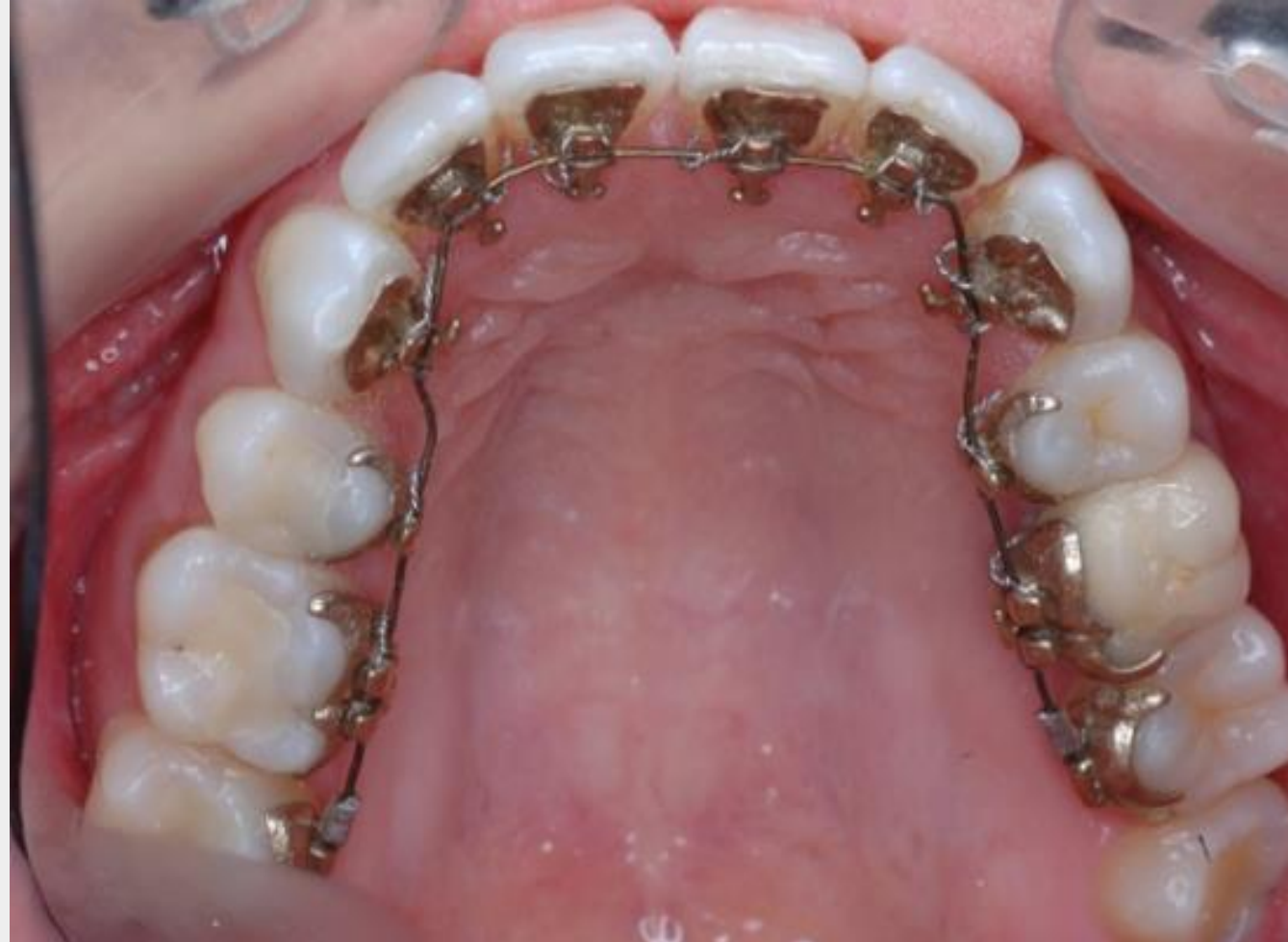**Incisives du bas En Avant
Des incisives du Haut**



Bords Des Incisives
Centrales Abrasés

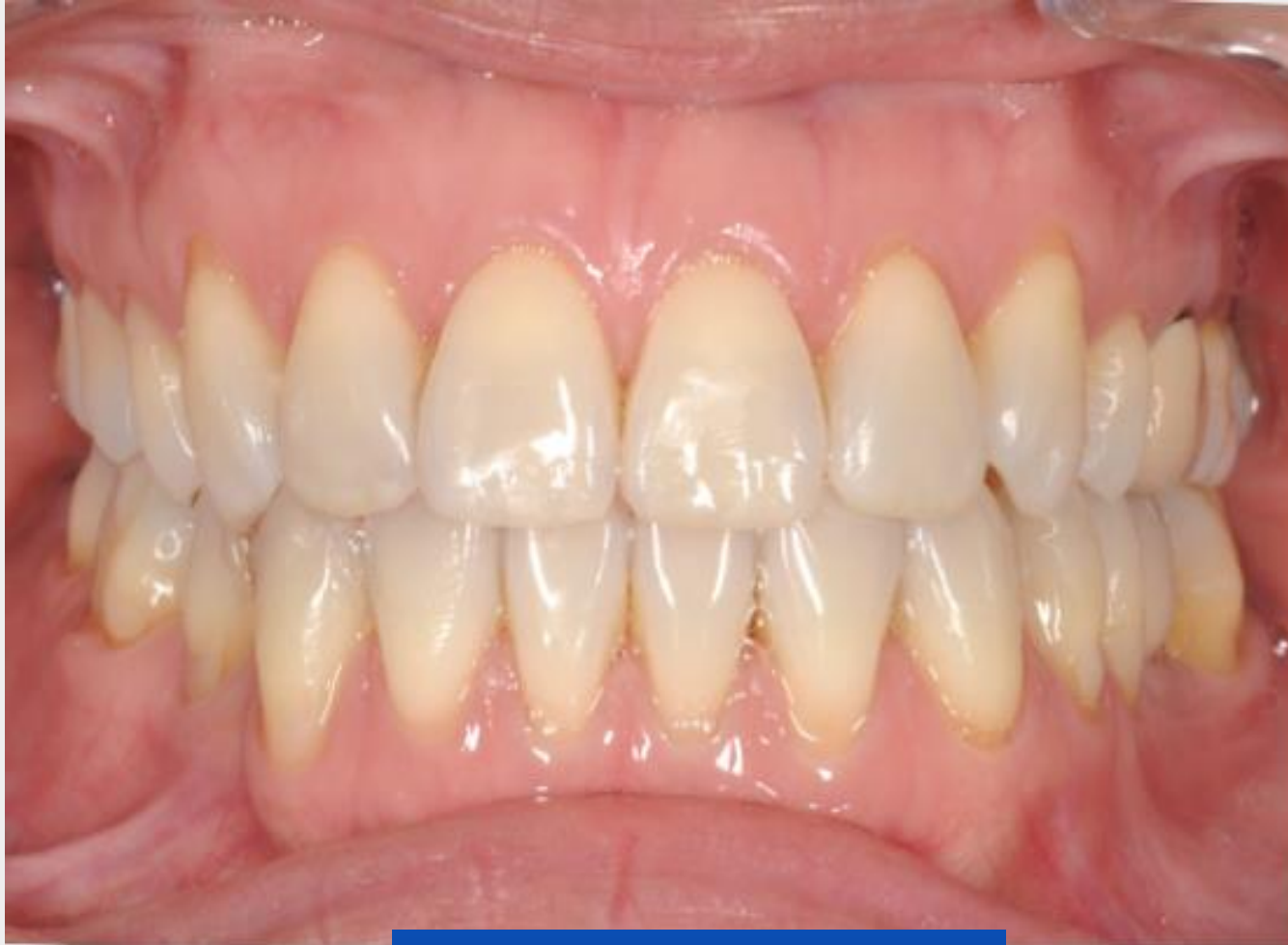

Dent Absente

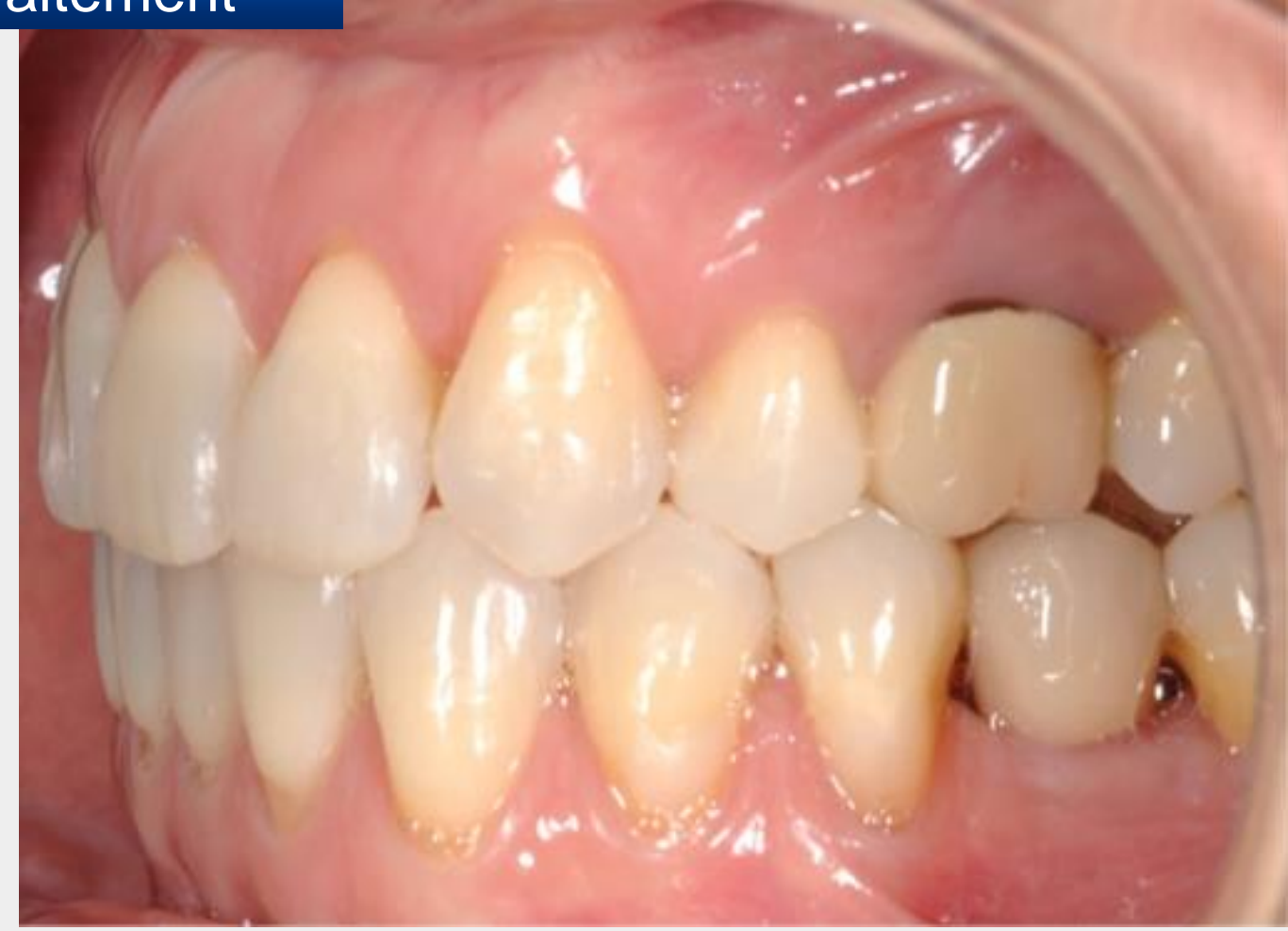
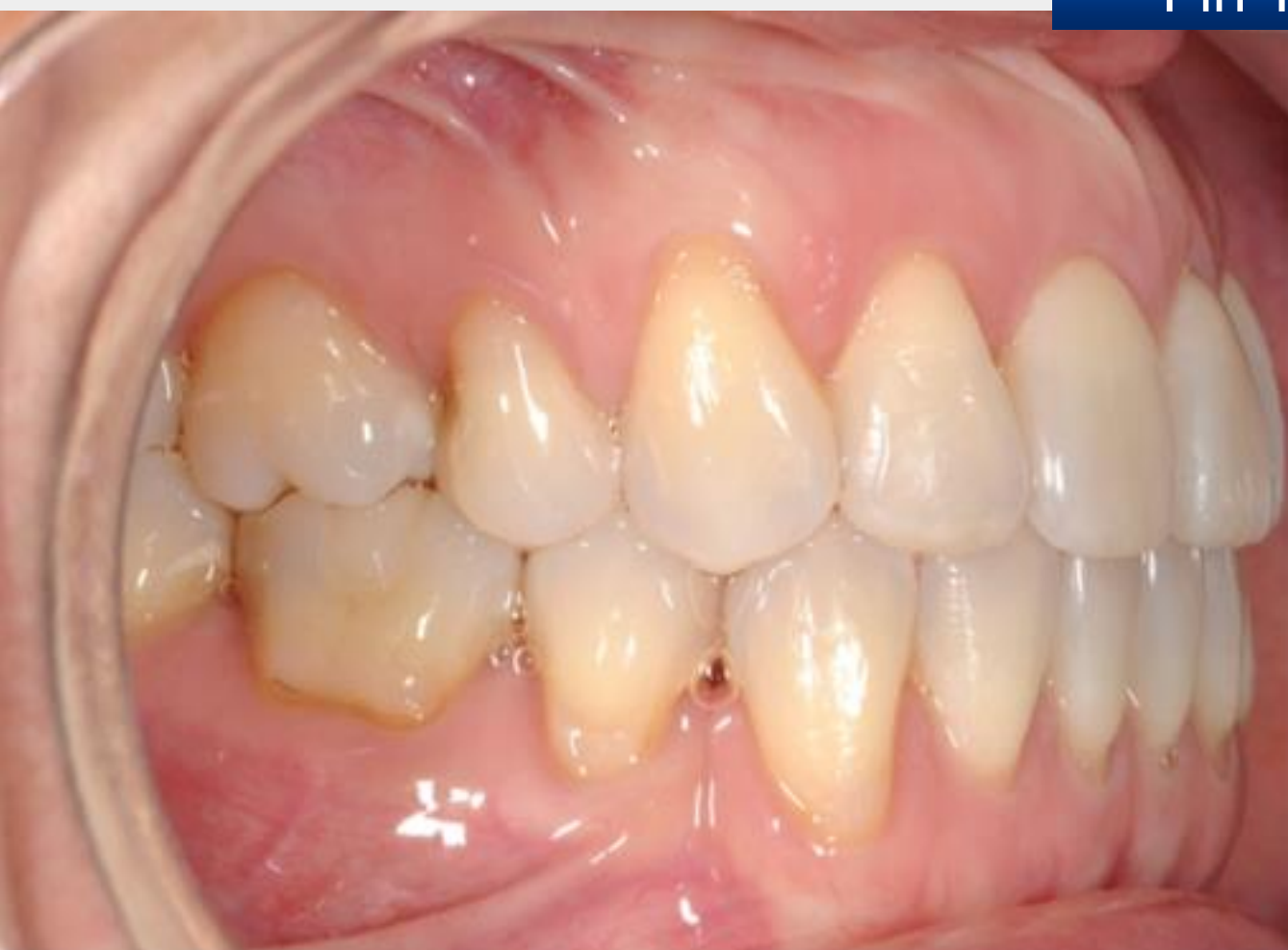
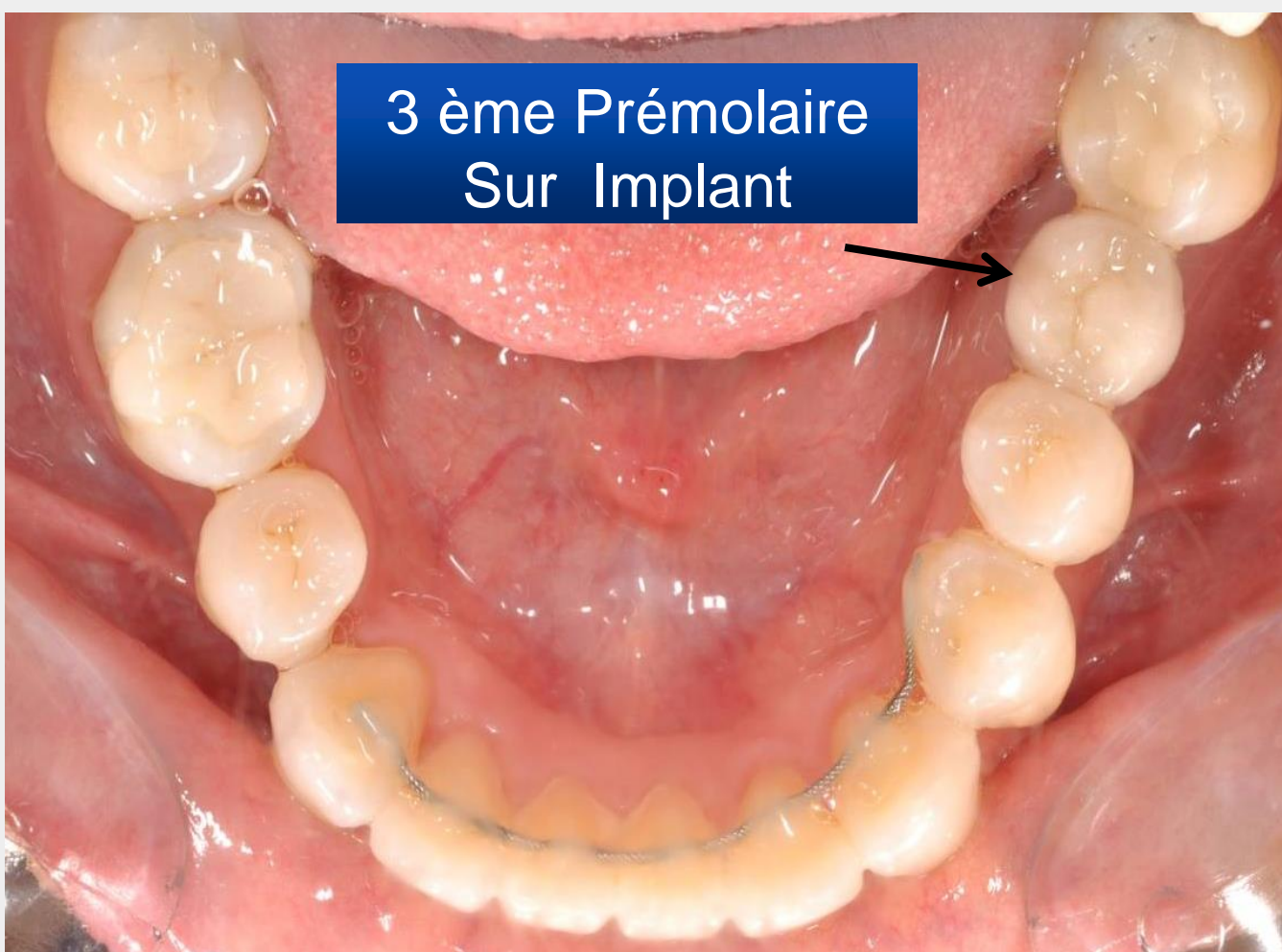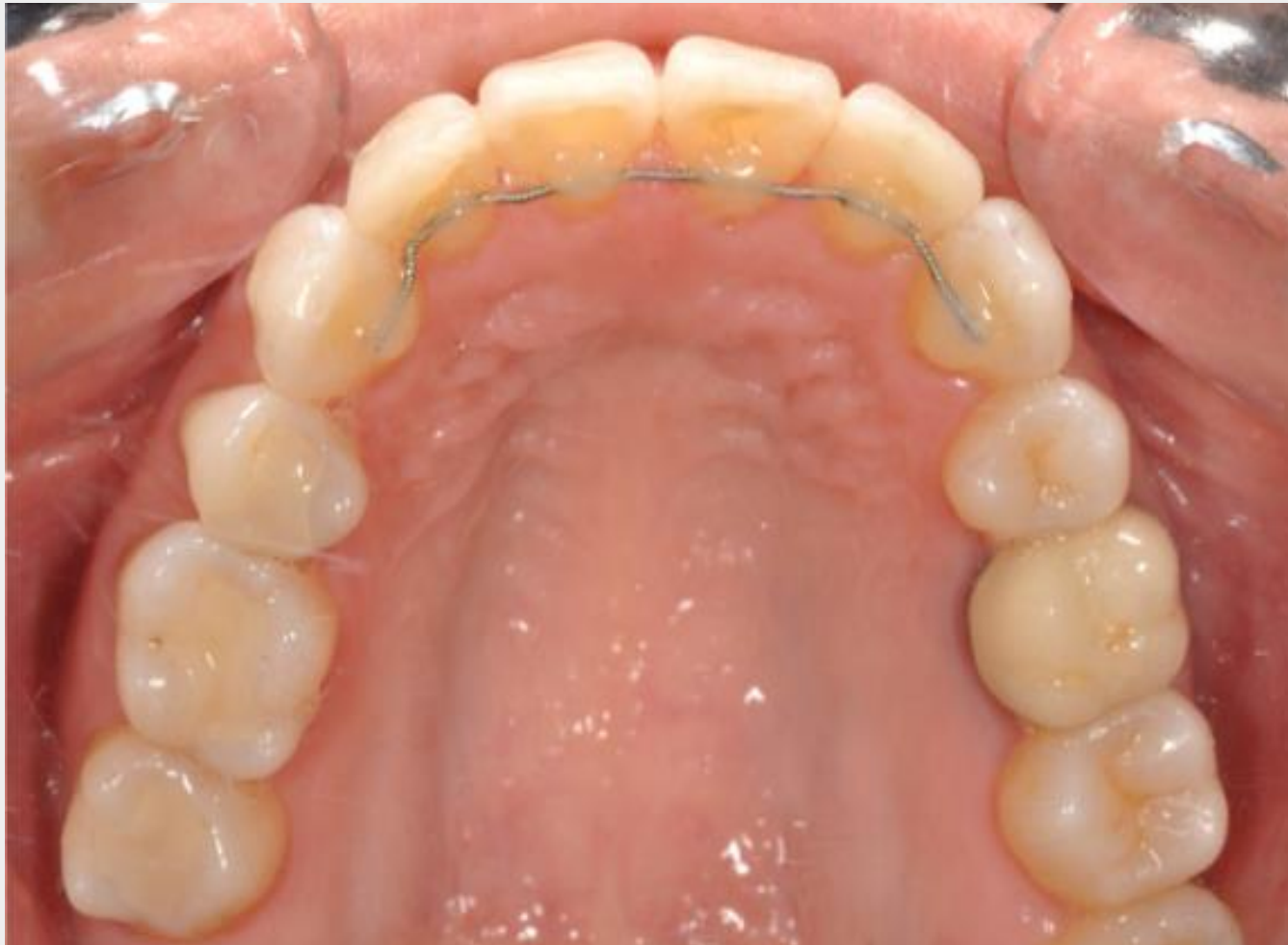Extraction Asymétrique
d' une Prémolaire

Cache
Esthétique

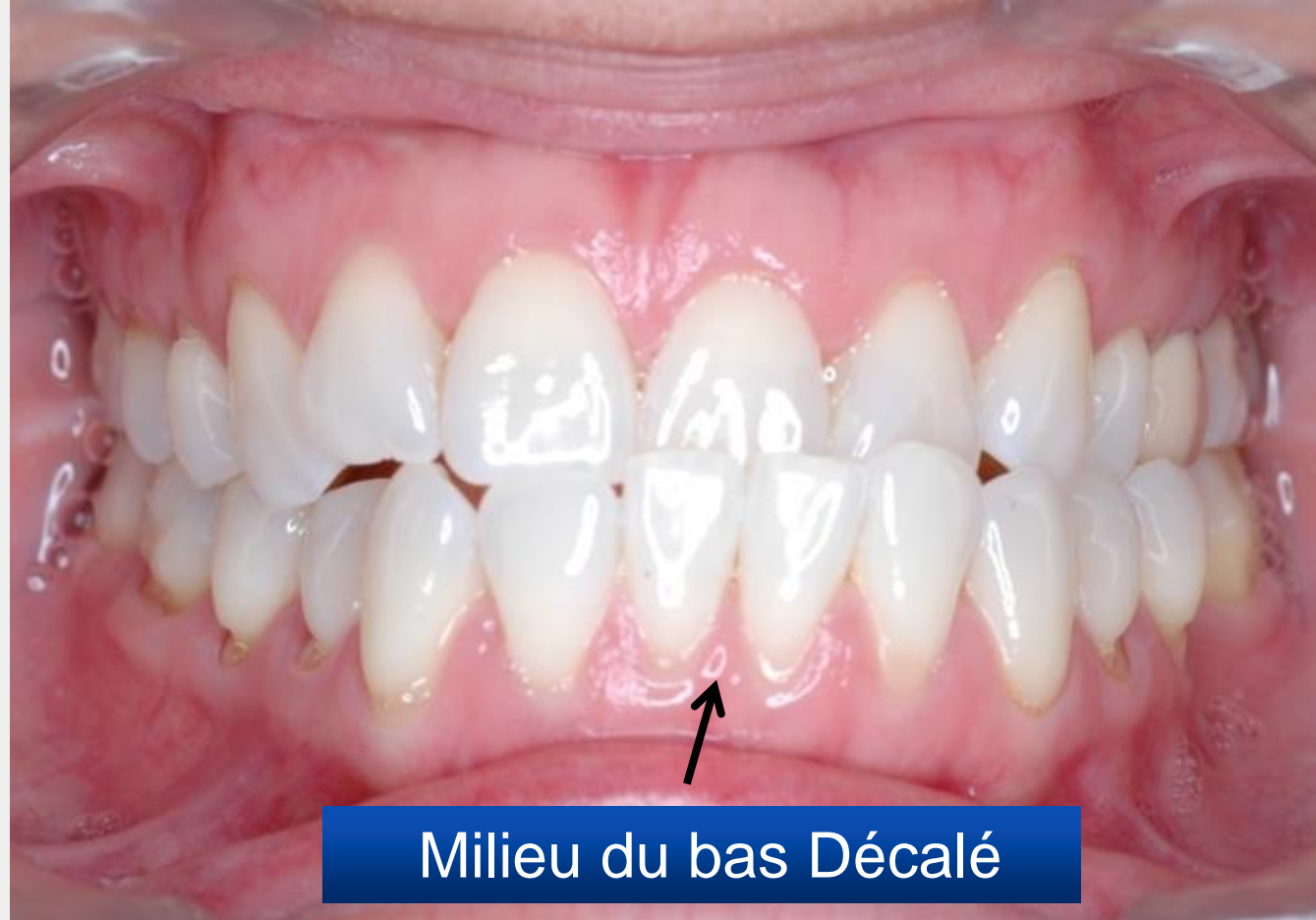

Fin Traitement

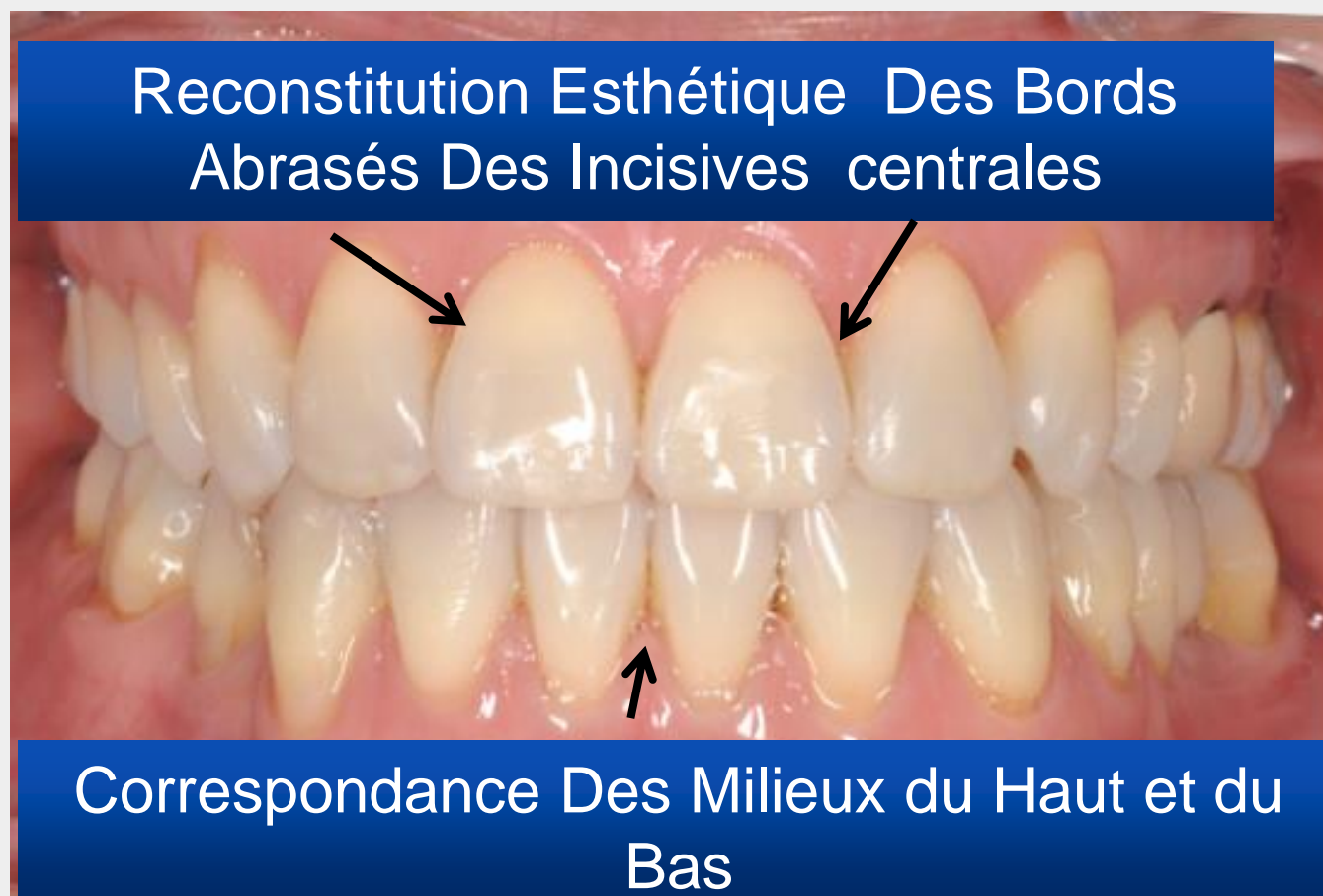



3 ème Prémolaire
Sur Implant

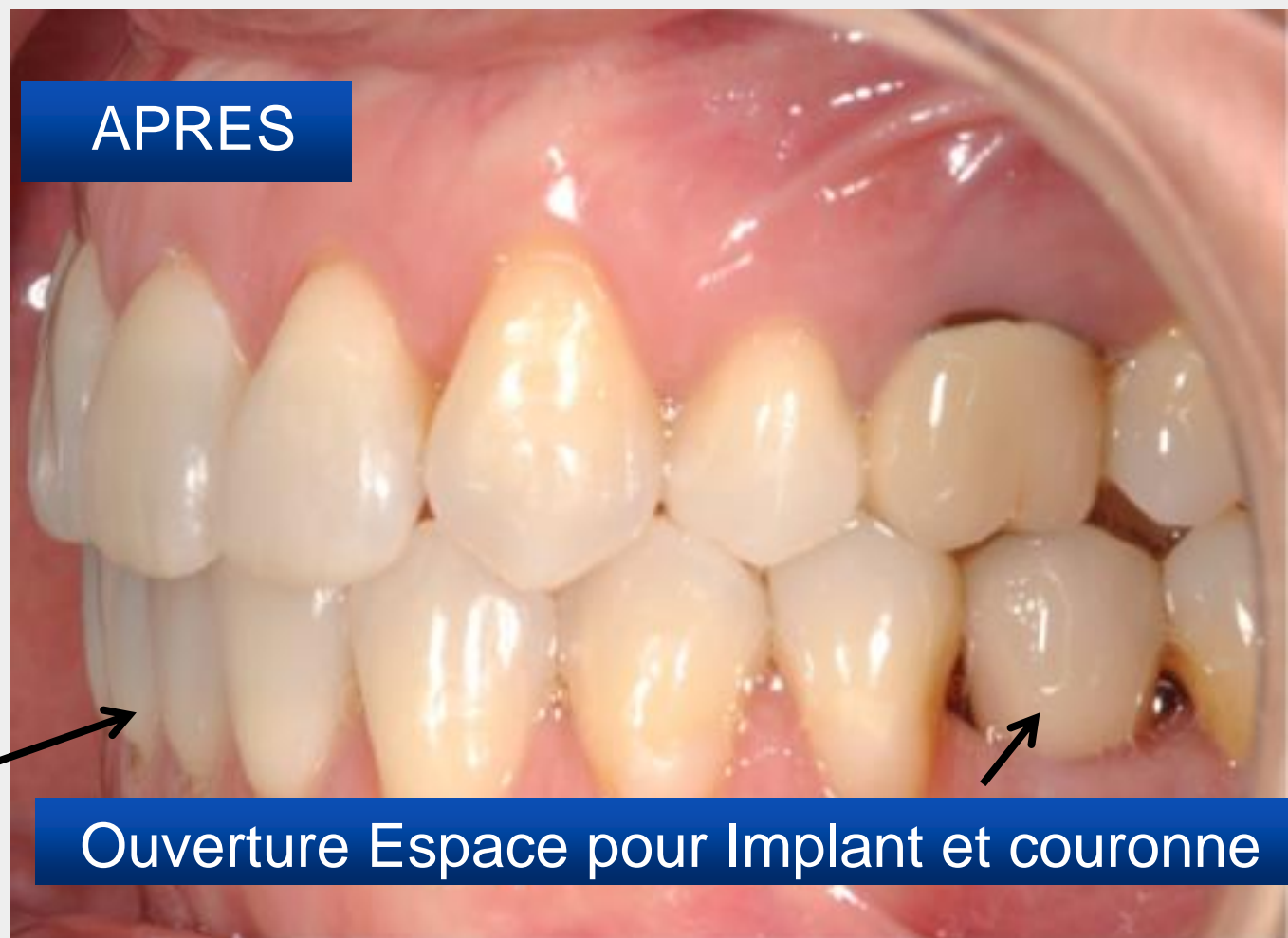
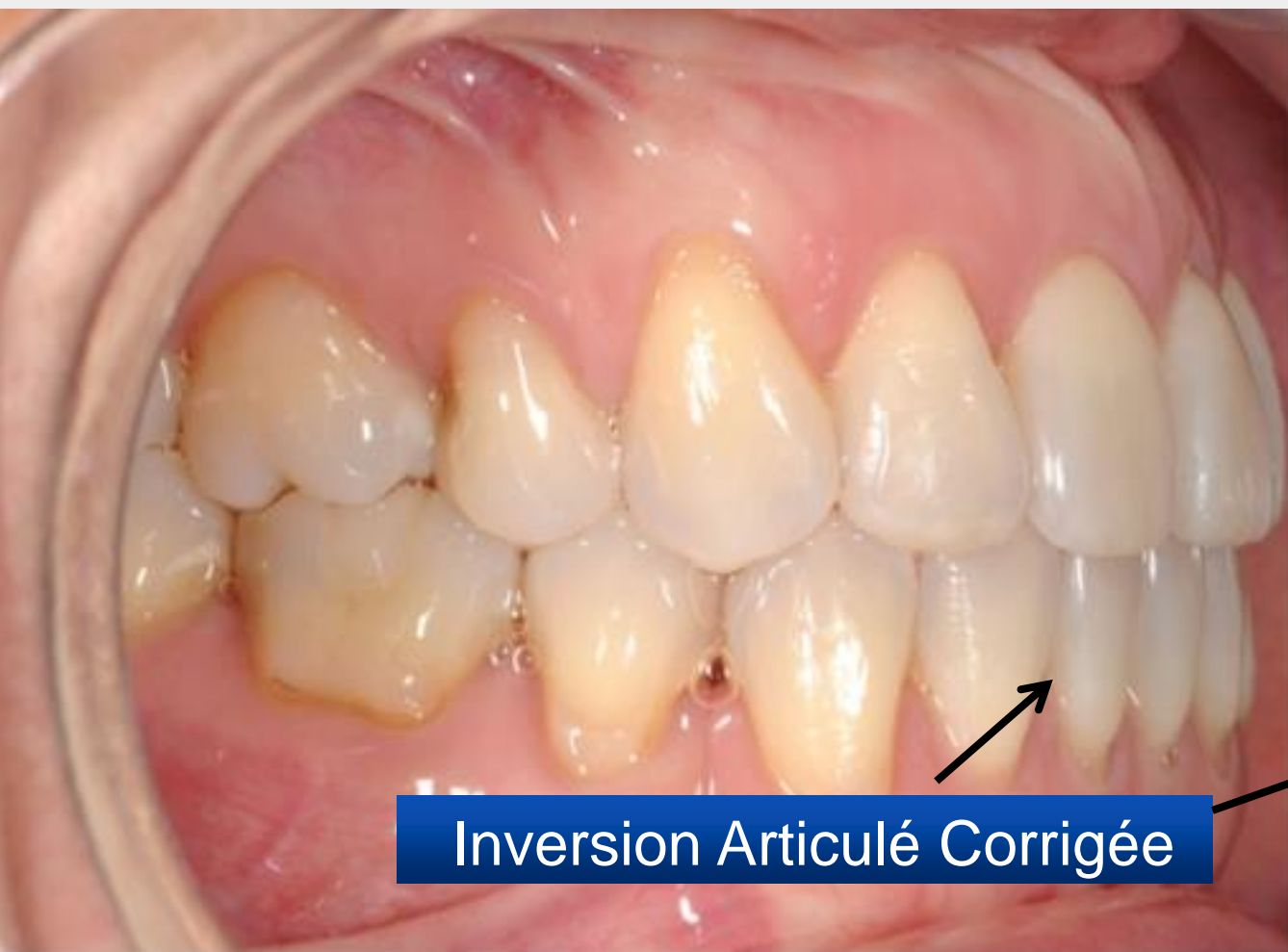
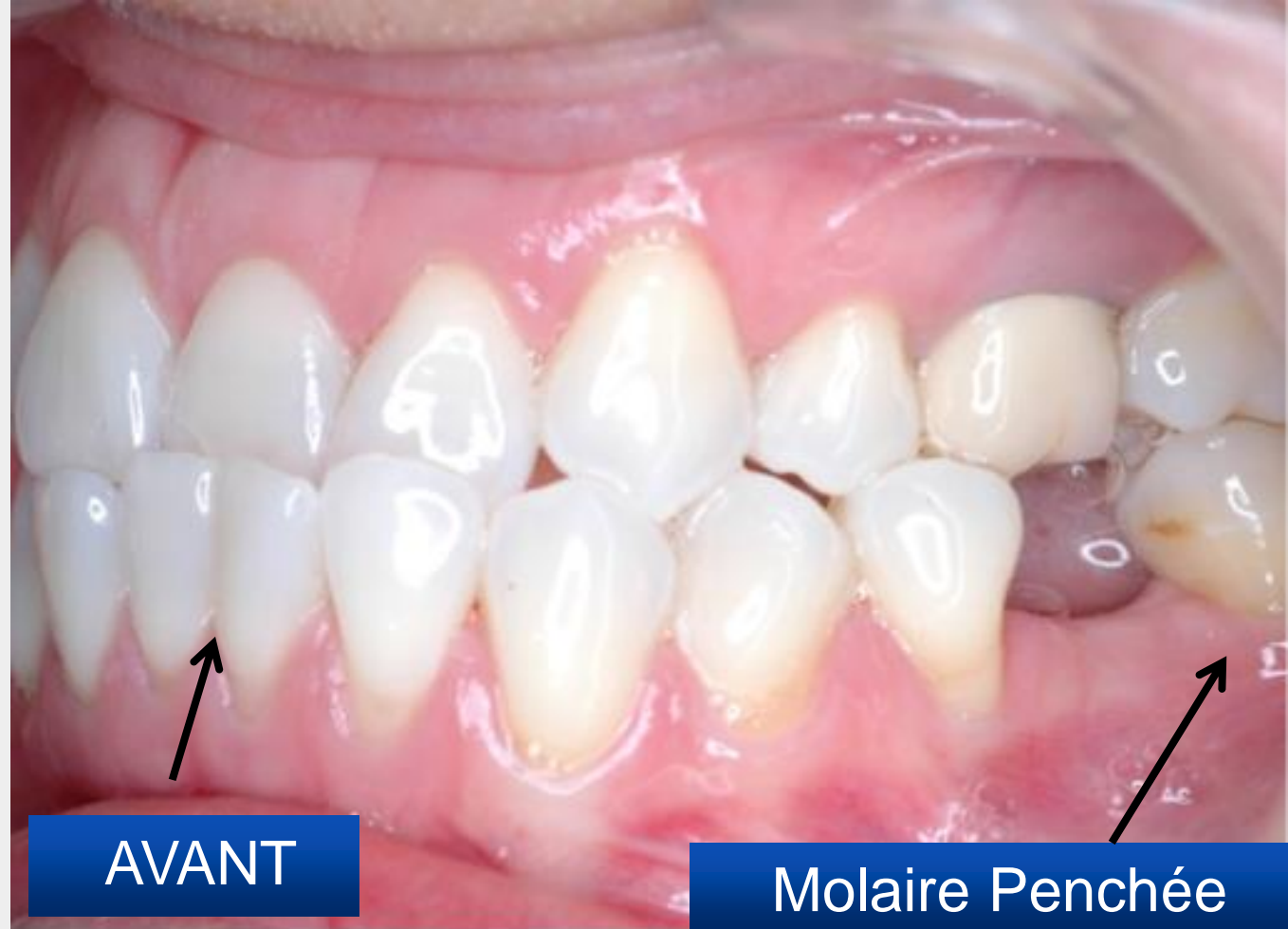
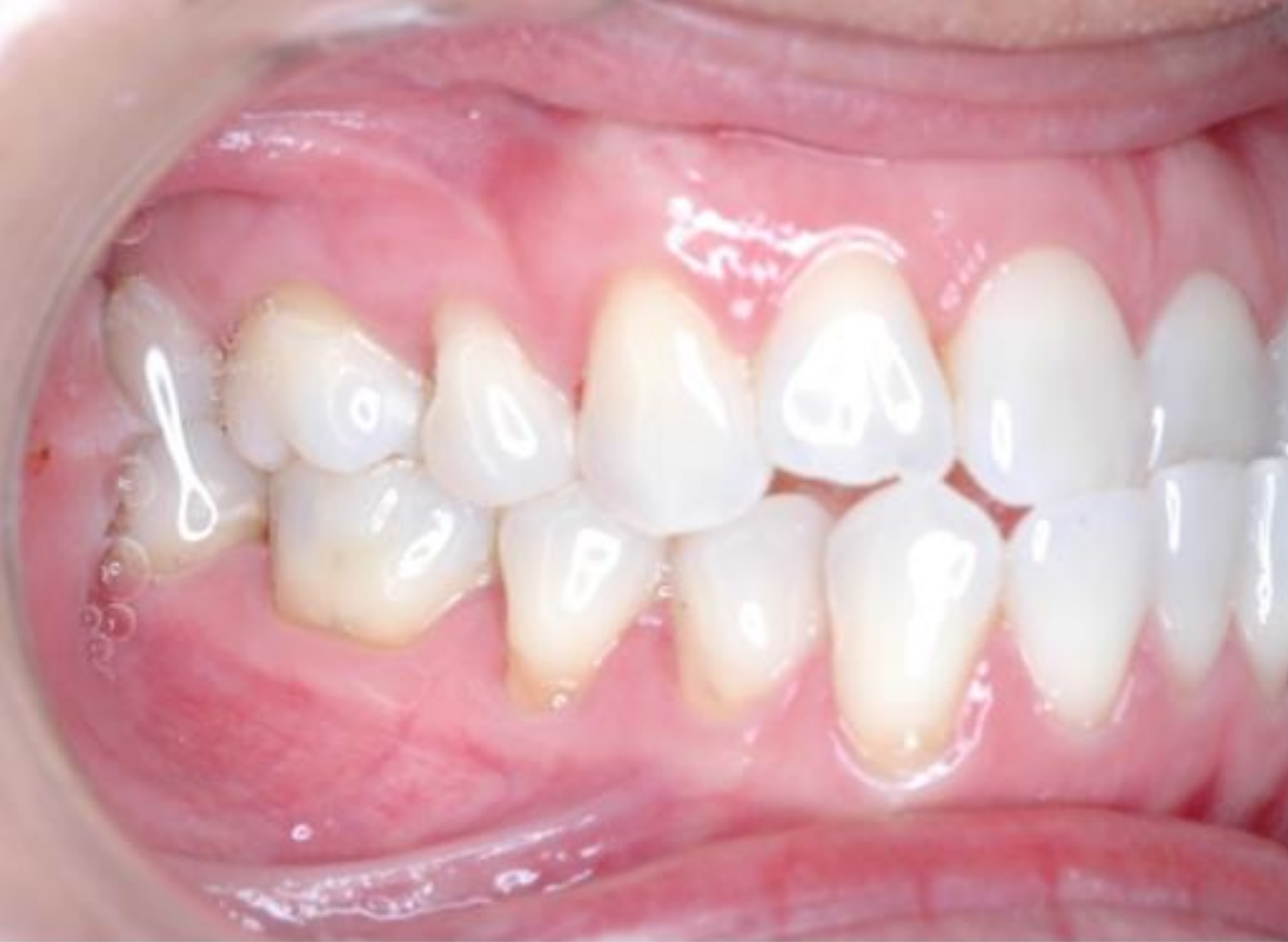

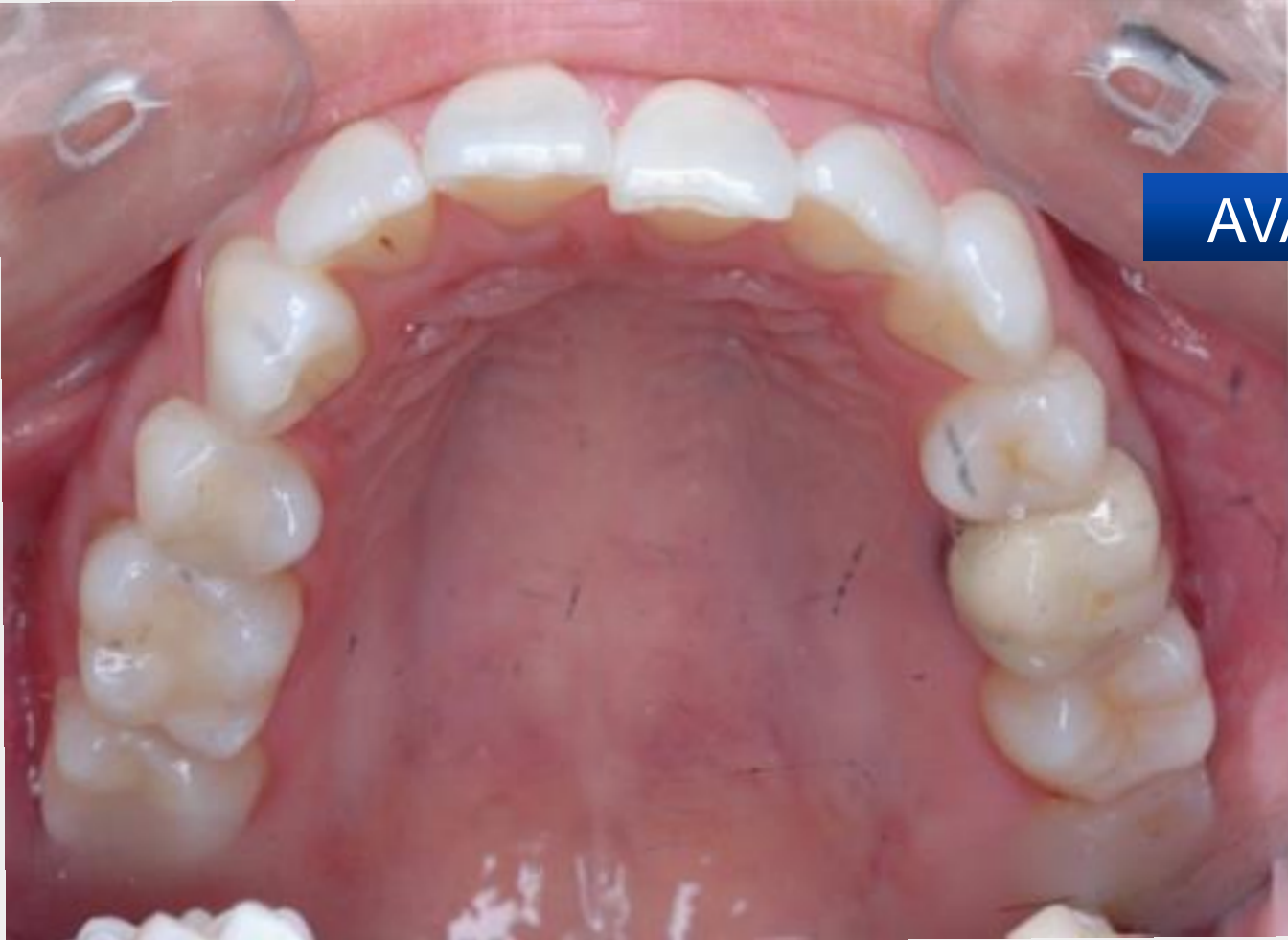Milieu du bas Décalé



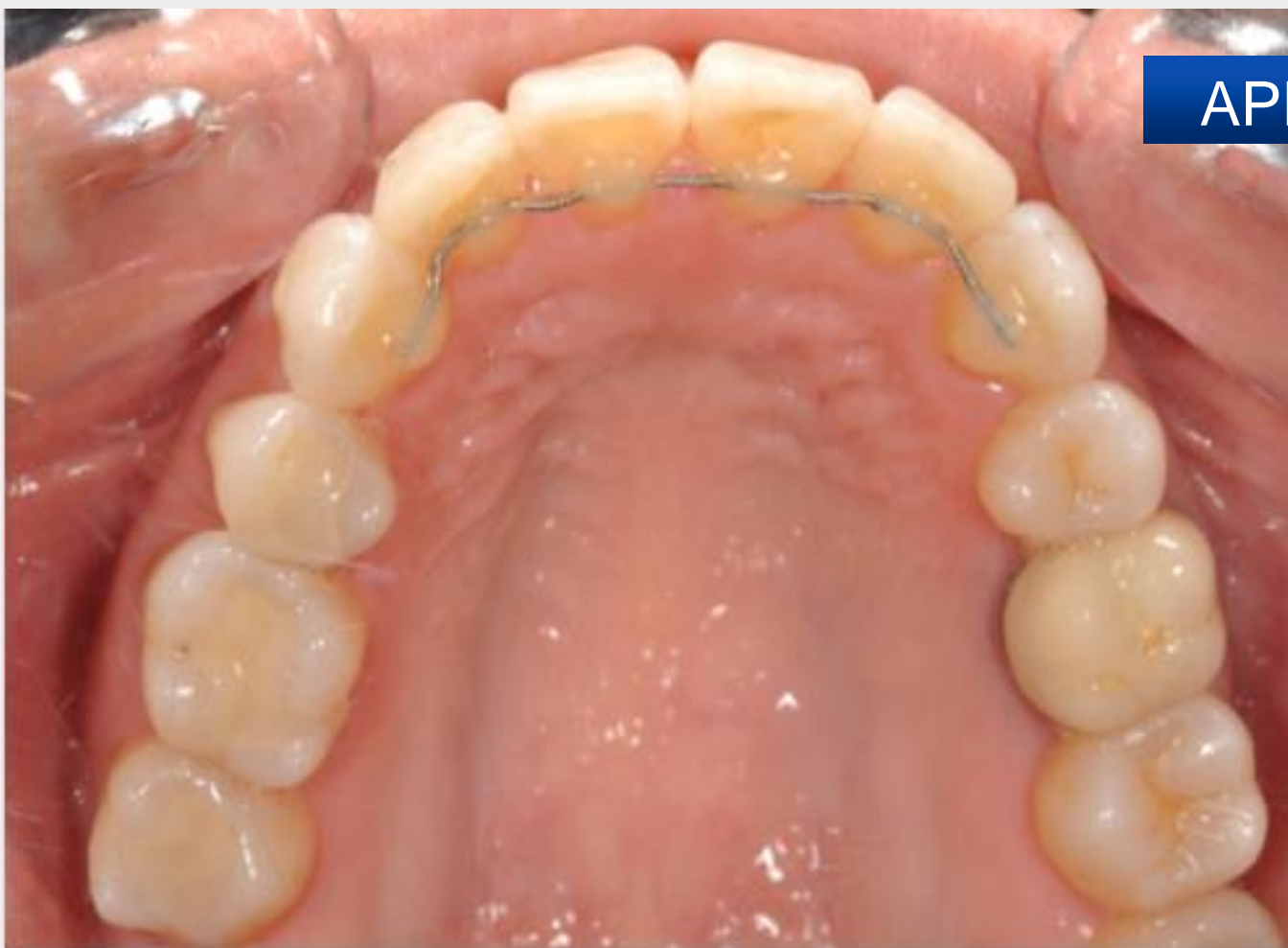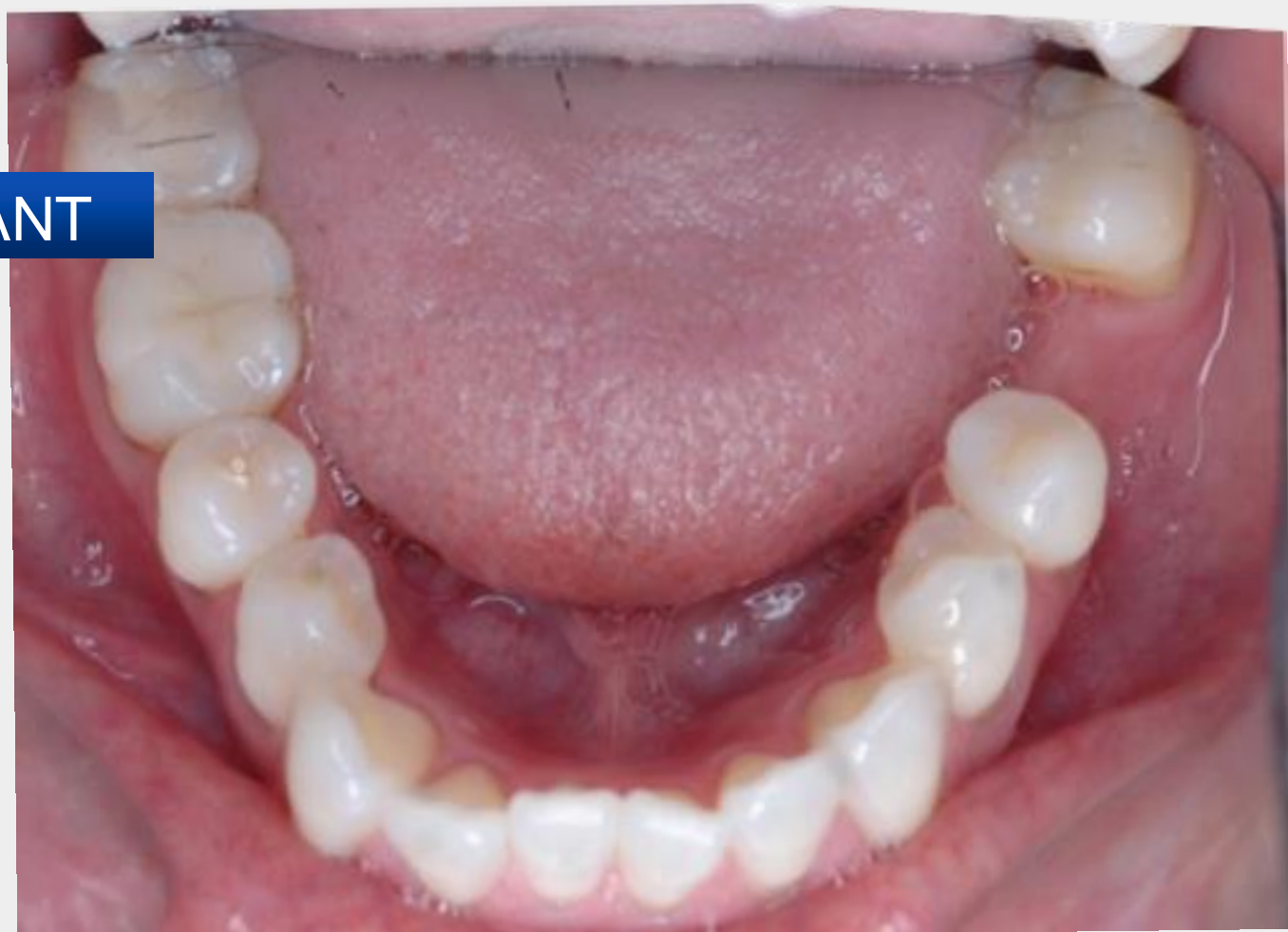Reconstitution Esthétique Des Bords
Abrasés Des Incisives centrales

Correspondance Des Milieux du Haut et du
Bas





AVANT



APRES

